DOI:10.15972/j.cnki.43-1509/r.2021.04.015　·临床医学·

撬拨复位辅助钢板固定治疗跟骨骨折的效果及关节功能恢复分析

王雪峰，王江南，赵宏亮，曹家俊，丁少成
（六安市第二人民医院骨科，安徽省六安市 237000）

［关键词］　撬拨复位；　锁定钢板；　跟骨骨折；　关节功能

［摘　要］　**目的**　探讨手法撬拨复位辅助外置锁定钢板固定手术治疗跟骨骨折的手术效果及对术后关节功能恢复的影响。**方法**　选取接受手术的 92 例（92 足）跟骨骨折患者，随机将其分为联合组及对照组，每组 46 例，其中联合组采用手法撬拨复位辅助外置锁定钢板固定术，对照组采用传统切开复位内固定术。**结果**　联合组手术出血量、手术时间、X 线曝光时间、术后引流量、住院时间均较对照组降低（$P<0.05$），联合组术后非负重下地时间、完全负重时间则与对照组近似（$P>0.05$）。两组患者术前、术后 3 月、术后 6 月的 Bohler 角、Gissane 角测定值组间差异无统计学意义（$P>0.05$），但术后 3 月、术后 6 月均较术前升高（$P<0.05$）。两组患者术后 3 月、术后 6 月的 Hawkins 评分组间差异无显著性（$P>0.05$），但术后 6 月均较术后 3 月升高（$P<0.05$）。联合组手术并发症率显著低于对照组（$P<0.05$）。**结论**　手法撬拨复位辅助外置锁定钢板固定治疗跟骨骨折具有手术创伤更小、术后住院时间更少、并发症少的优势，同时保证了患者手术后的踝关节功能恢复。

［中图分类号］　R683.42　　［文献标识码］　A

Analysis of the effect of the reduction and auxiliary plate fixation on the treatment of calcaneal fracture and the recovery of joint function

WANG Xuefeng, WANG Jiangnan, ZHAO Hongliang, CAO Jiajun, DING Shaocheng
(*Department of Orthopedics, the Second People's Hospital of Liu'an, Liu'an, Anhui* 237000, *China*)

［**KEY WORDS**］　dial reset;　locking plate;　calcaneus fracture;　joint function

［**ABSTRACT**］　**Aim**　To explore the surgical effect of surgical manipulation and external locking plate fixation for the treatment of calcaneal fractures and the effect of postoperative joint function recovery.　**Methods**　92 patients (92 feet) with calcaneal fractures were enrolled in our department.　The patients were divided into the combined group and the control group by random number table.　The combined group was treated with manual reduction and external fixation plate fixation.　The patients were treated with traditional open reduction and internal fixation.　**Results**　The intraoperative blood loss, operation time, intraoperative X-ray irradiation time, drainage volume, hospitalization time and other indicators of the combined group were lower than those of the control group ($P<0.05$), the combined group's postoperative non-weight bearing time and full weight bearing time were similar to the control group ($P>0.05$).　There was no significant difference in the measured values of the Bohler angle and Gissane angle between the two groups before operation, 3 months after operation, and 6 months after operation ($P>0.05$).　However, 3 months and 6 months after operation they were higher than those before operation ($P<0.05$), there was no significant difference in the Hawkins score between the two groups of patients at 3 months and 6 months after operation ($P>0.05$), but 6 months after operation were higher than 3 months after operation ($P<0.05$).　The surgical complication rate of the combined group was significantly lower than that of the control group ($P<0.05$).　**Conclusion**　Manipulative reduction and assisted external locking plate fixation for the treatment of calcaneal fractures has the advantages of less surgical trauma, less postoperative hospital stay and fewer complications, and at the same time ensures the recovery of ankle function after surgery.

［收稿日期］　2021-02-06　　［修回日期］　2021-03-26
［基金项目］　安徽省教育厅自然科学重点项目（KJ2017A909）
［作者简介］　王雪峰，硕士，副主任医师，研究方向为临床骨科相关疾病的诊断与治疗，E-mail 为 gongtang205285@163.com。通信作者丁少成，主任医师，研究方向为全髋关节置换，E-mail 为 13966281200@139.com。

跟骨骨折多表现为关节内骨折,其病因与高处跌落足跟着地等有关。该治疗需要解剖复位、固定和早期锻炼[1]。跟骨骨折具有损伤严重,治疗方法多样,预后效果差异大的特点,这一直是临床治疗中的难点[2]。术中植骨与否是近年跟骨关节内骨折治疗术式的争议焦点[3]。切开复位钢板内固定是本类骨折的首选治疗方案,这与锁定板的角度稳定性有关。但是患者术后切口并发症较多,甚至皮瓣坏死和感染,两次手术的内固定不仅可能引起新的并发症,而且增加了治疗费用,所以采用手法撬拨复位辅助外置锁定钢板固定手术治疗,该方法治疗跟骨骨折的手术创伤小,并发症少,可避免2次手术,尤其适合组织肿胀未完全消退患者[4]。本研究选取本院骨科收治的92例跟骨骨折患者,探讨手法撬拨复位辅助外置锁定钢板固定手术治疗跟骨骨折的手术效果及对术后关节功能恢复的影响。

1 资料和方法

1.1 一般资料

选取于本院2017年1月—2019年6月接受手术的92例(92足)跟骨骨折患者,随机分为联合组及对照组,每组各46例。联合组男女比例为26∶20,年龄29~65岁,平均(41.2±8.0)岁;Sanders分型Ⅱ、Ⅲ比例为31∶15;患者骨折发病至治疗时间间隔为(5.8±2.2)天。对照组男女比例为21∶25,年龄29~65岁,平均(39.8±7.4)岁;Sanders分型为Ⅱ、Ⅲ比例为36∶10;患者骨折发病至治疗时间间隔为(6.1±2.7)天。两组患者的上述基础资料差异无统计学意义(P>0.05)。

纳入标准:①入院后影像学检测显示Sanders分型为Ⅱ型、Ⅲ型;②患者骨折发病至治疗时间间隔低于14天;③患者及其家属对本研究知情同意,且已签署相关文件。排除标准:①骨折类型为开放性骨折;②患者伴严重营养不良、贫血;③患者存在恶性肿瘤;④骨折区域存在严重的组织缺损、神经损伤。

1.2 手术方法

对照组采用传统切开复位内固定手术治疗。将患者置于侧卧位,行全身麻醉,并在跟骨外侧作L形切口,切皮至骨膜,远端暴露腓肠神经,跟骨外侧的所有软组织与骨膜一起被提起,形成一个全厚度的皮瓣。在距骨和胫骨之前和之后各插入1枚斯氏针牵开皮瓣以完全暴露骨折端和后关节表面。用斯氏针撬拨复位跟骨高度及宽度。适当植入自体骨或人造骨,复位侧壁,并预先固定斯氏针。透视检查满意后,将跟骨锁定板放置在靠近皮质的位置,并将两个锁定钉分别插入跟骨结节,后关节面和跟骨前额,并适当插入其余的螺钉。再次透视复位效果,满意后则设置引流并缝合切口。

联合组采用手法撬拨复位辅助外置锁定钢板固定手术治疗。患者采取仰卧位,跟骨结节处轴向打入1枚斯氏针,分别握住患者前足及斯氏针,撬拨复位,挤压跟骨的内侧和外侧,校正横向位移,将针固定到胫骨或距骨上。复位满意后将锁板用螺钉固定在皮肤外部,并将钉路的表面分别切皮2~3 mm,其螺钉部位和螺钉数量与上述相同。无需缝合,取下斯氏针,将伤口包好即可。

1.3 观察指标

记录两组患者手术出血量、手术时间、术中X线曝光时间、术后引流量、住院时间、术后非负重下地时间、完全负重时间等;检测患者术前、术后3月、术后6月的Bohler角、Gissane角、踝关节功能Hawkins评分。

1.4 统计学处理

统计分析采用SPSS 21.0软件,计量资料采用$\bar{x}\pm s$表示,两组间比较采用t检验,多组间比采用方差分析,计数资料采用χ^2检验;P<0.05为差异有统计学意义。

2 结 果

2.1 两组患者手术及术后康复指标比较

联合组的手术出血量、手术时间、X线曝光时间、住院时间和术后引流量均低于对照组(P<0.05);联合组术后非负重下地时间、完全负重时间则与对照组差异无显著性(P>0.05;表1)。

表1 两组患者手术及术后康复指标比较

分组	n	手术出血量/mL	手术时间/min	X线曝光时间/min	术后引流量/mL	住院时间/天	术后非负重下地时间/天	完全负重时间/周
对照组	46	50.5±10.5	108.2±16.1	16.1±4.1	90.5±22.1	12.0±3.1	8.5±2.8	13.4±1.5
联合组	46	10.4±3.0[a]	58.9±11.3[a]	13.8±2.0[a]	28.1±8.3[a]	8.3±2.3[a]	8.3±2.2	13.1±1.4

注:a为P<0.05,与对照组比较。

2.2　两组患者手术前后的 Bohler 角、Gissane 角比较

同时间点两组之间比较，Bohler 角、Gissane 角测定值差异无统计学意义（$P>0.05$）；但术后 3 月、术后 6 月均较同组术前升高（$P<0.05$；表 2）。

表 2　两组手术前后的 Bohler 角、Gissane 角指标比较（$n=46$）　单位：°

指标	分组	术前	术后 3 月	术后 6 月
Bohler 角	对照组	7.03±2.94	28.11±5.73[a]	32.61±4.79[a]
	联合组	6.49±2.81	26.74±5.20[a]	31.84±5.83[a]
Gissane 角	对照组	90.33±4.08	112.11±4.85[a]	115.04±4.49[a]
	联合组	91.42±5.20	110.33±5.73[a]	113.26±4.84[a]

注：a 为 $P<0.05$，与同组术前比较。

2.3　两组患者手术后的 Hawkins 评分比较

同时间点两组之间比较，Hawkins 评分差异无统计学意义（$P>0.05$）；但术后 6 月均较同组术后 3 月更高（$P<0.05$；表 3）。

表 3　两组手术后 Hawkins 评分　单位：分

分组	n	术后 3 月	术后 6 月
对照组	46	9.89±2.59	13.51±0.98[a]
联合组	46	9.52±2.74	13.31±1.25[a]

注：a 为 $P<0.05$，与同组术后 3 月比较。

2.4　两组患者手术并发症比较

联合组手术并发症显著低于对照组，差异有显著性（$P<0.05$；表 4）。

表 4　两组手术并发症比较　单位：例（%）

分组	n	切口感染	钢板松动	足跟疼痛	合计
对照组	46	6(13.04)	0(0.00)	3(6.52)	9(19.56)
联合组	46	0(0.00)	1(2.17)	1(2.17)	2(4.34)[a]

注：a 为 $P<0.05$，与对照组比较。

2.5　典型病例资料

某男性患者 44 岁，交通事故导致右侧跟骨 Sanders Ⅲ型骨折，入院时表现为疼痛、功能障碍，在本院采用手法撬拨复位辅助外置锁定钢板固定手术，术后患者复位良好，手术过程见图 1。

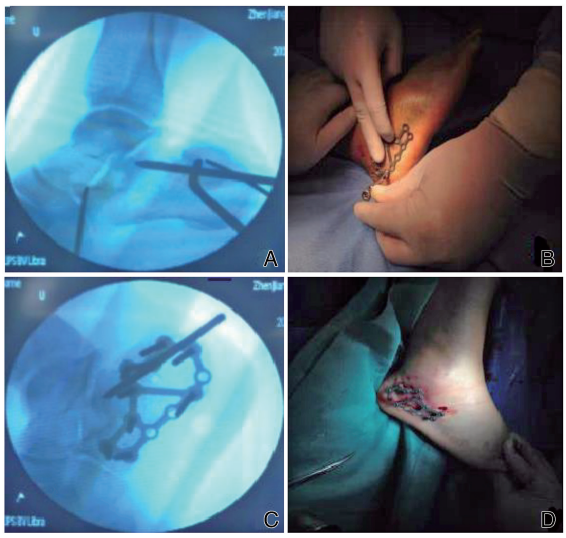

图 1　手法撬拨复位辅助外置锁定钢板固定术治疗过程

A 为患者采用斯氏针进行撬拨复位；B 为患者术中进行标记；C 为术中观察内固定的位置；D 为患者采用外置锁定钢板进行固定后的照片。

3　讨　论

跟骨骨折病因多与高处坠落有关，患者骨折类型以关节内骨折为主[5]。切开复位钢板内固定是本类骨折的主流内固定方式。由于跟骨骨折是由高能损伤引起的，因此术前软组织肿胀和挫伤更为严重。固定手术引起的软组织感染、坏死和愈合不良是跟骨骨折手术治疗的常见并发症[6]。并发症的发生可能与脚后跟的软组织损伤和局部血液供应不良有关。传统的外科治疗方法使用各种各样的侧向“L”形切口[7]。切口的长度较长，瓣的范围较大，外侧神经和动脉的损伤使皮瓣的尖端容易产生软组织坏死和感染，如果发生深部感染，将导致内固定失败或骨髓炎等严重后果[8]。

锁定钢板比普通钢板具有更好的内部稳定性，支撑性好，不易松动，特别适用于骨量较少的骨折[9]。跟骨骨折很容易引起骨折周围皮肤明显肿胀，甚至引起水疱，因此切开复位内固定手术需要在皮肤状况改善之后进行，这通常需要很长时间并且会导致骨折端骨吸收，纤维连接，影响治疗效果；跟骨周围的软组织较薄，血液循环不良，内置钢板使骨-皮肤间隙增加，皮瓣张力增加，皮肤皮瓣坏死和感染的风险增加，严重的会导致钢板暴露，甚至骨髓炎，都会延长恢复时间；骨折愈合后，临床需借助 2 次手术才能去除内固定物，这极大增加了患者痛苦[10-13]。手法撬拨复位辅助外置锁定钢板固定手术治疗可以大大缩短手术时间，减少术中出血，从而有效减少术后软组织感染的发生[14]。术后 X 线骨折愈合良好后，可以在门诊处取出钢板和螺钉，第 2 次拆装方便，避免了第 2 次手术造成的创伤，极大地减轻了患者的心理压力，节省了医药费

用[15-17]。在手术过程中,手法撬拨复位辅助外置锁定钢板固定手术还可以有效地恢复和维持 Bohler's 角和 Gissane's 角,特别适用于肿胀尚未完全消失且局部供血不足的患者[18]。尽管存在切口皮瓣坏死的风险,但应避免因骨折复位效果较差而导致严重的功能障碍[19]。插入螺钉时,必须反复进行透视检查,以防止螺钉进入足底或关节腔,损坏足底血管神经或影响关节活动[20]。

本文研究结果显示,手法撬拨复位辅助外置锁定钢板固定手术治疗可以明显减少术中出血量,减少手术时间以及术中 X 线曝光时间,在降低术中麻醉风险方面的优势明显,其原因可能是锁定钢板比普通钢板具有更好的内部稳定性,支撑性好,不易松动,手术操作不会影响骨折端骨吸收和纤维连接。两种术式在提高患者踝关节功能恢复效果上具有相似疗效。手法撬拨复位辅助外置锁定钢板固定治疗跟骨骨折具有手术创伤更小、术后住院时间更少、并发症少的优势,同时保证了患者手术后的踝关节功能恢复。

[参考文献]

[1] 彭传华. 切开复位植骨锁定钢板内固定和撬拨复位空心钉内固定治疗跟骨骨折效果观察[J]. 中国实用医药, 2017, 12(17): 91-92.

[2] 叶华隆, 张少成, 丁文彬. 锁定钢板与微创撬拨复位空心钉内固定治疗 SandersⅡ和Ⅲ型跟骨骨折临床效果对比[J]. 创伤外科杂志, 2018, 20(6): 431-434.

[3] 王照东, 官建中, 吴敏, 等. 经皮撬拨复位空心螺钉内固定和切开复位钢板内固定治疗跟骨骨折疗效比较[J]. 淮海医药, 2018, 36(3): 286-289.

[4] CHEN Y N, CHANG C W, LIN C W, et al. Numerical investigation of fracture impaction in proximal humeral fracture fixation with locking plate and intramedullary nail[J]. Int Orthop, 2017, 41(7): 1471-1480.

[5] 宋奇志, 孙健. 跟骨骨折的手术治疗[J]. 现代医药卫生, 2005, 21(15): 2018-2018.

[6] 孙军旺, 徐建平. 经皮撬拨复位克氏针固定术与切开复位钢板内固定术临床对比[J]. 现代养生(下半月版), 2018, 5(5): 135-136.

[7] 聂文礼. 经皮斯氏针撬拨复位与钢板复位治疗跟骨骨折 SandersⅡ型疗效分析[J]. 中国伤残医学, 2017, 25(10): 58-59.

[8] MAHMOUD K, MEKHAIMAR M M, ALHAMMOUD A. Prevalence of peroneal tendon instability in calcaneus fractures: a systematic review and Meta-Analysis[J]. J Foot Ankle Surg, 2018, 57(3): 572-578.

[9] LOCHAB J, CARROTHERS A, WONG E, et al. Do transcortical screws in a locking plate construct improve the stiffness in the fixation of Vancouver B1 periprosthetic femur fractures? a biomechanical analysis of 2 different plating constructs[J]. J Orthop Trauma, 2017, 31(1): 15-20.

[10] RAMLEE M H, MA S L, GARCIA-NIETO E, et al. Biomechanical features of six design of the delta external fixator for treating Pilon fracture: a finite element study[J]. Med Biol Eng Comput, 2018, 56(10): 1925-1938.

[11] PAN Y X, YANG G G, LI Z W, et al. Clinical observation of biomimetic mineralized collagen artificial bone putty for bone Reconstruction of calcaneus fracture[J]. Regen Biomater, 2018, 5(2): 61-67.

[12] CHU C H, CHEN Y Y, LIN K P, et al. Anatomic locking plate for displaced intraarticular calcaneal fracture: design and application[J]. J Foot Ankle Surg, 2017, 56(6): 1165-1169.

[13] SILVA L C, HECK J M, GUERRA M T. Surgical treatment of intraarticular fractures of the calcaneus: comparison between flat plate and calcaneal plate[J]. Rev Bras Ortop, 2017, 52(1): 29-34.

[14] TSUBONE T, TOBA N, TOMOKI U, et al. Prediction of fracture lines of the calcaneus using a three-dimensional finite element model[J]. J Orthopaedic Research, 2019, 37(2): 483-489.

[15] GOTHA H E, ZIDE J R. Current controversies in management of calcaneus fractures[J]. Orthop Clin North Am, 2017, 48(1): 91-103.

[16] NI M, MEI J, LI K, et al. The primary stability of different implants for intra-articular calcaneal fractures: an in vitro study[J]. Biomed Eng Online, 2018, 17(1): 50-51.

[17] YILDIRIM A, KAPUKAYA A, MERTSOY Y, et al. Management of open fractures using a noncontact locking plate as an internal fixator[J]. Indian J Orthop, 2017, 51(3): 312-317.

[18] PARK K C, LIM S J, SONG Y S, et al. Factors affecting peri-implant fracture following locking plate for osteoporotic distal femur fractures[J]. Orthop Traumatol Surg Res, 2017, 103(8): 1201-1204.

[19] MA C H, WU C H, JIANG J R, et al. Corrigendum to "metaphyseal locking plate as an external fixator for open tibial fracture: clinical outcomes and biomechanical assessment" [injury 48/2 (2017) 501-505][J]. Injury, 2017, 48(8): 1861-1862.

[20] PLATHl J E, KERSCHBAUM C, SEEBAUER T, et al. Locking nail versus locking plate for proximal humeral fracture fixation in an elderly population: a prospective randomised controlled trial[J]. BMC Musculoskelet Disord, 2019, 20(1): 20-21.

(此文编辑　李小玲)