DOI:10.15972/j.cnki.43-1509/r.2019.05.009

·论著:心肺血管病专题·

负荷动态CT心肌灌注成像联合动态心电图QTc间期在冠心病心肌缺血诊断中的应用

何宏兵

(安徽淮南新华医院心电诊断科,安徽 淮南 232052)

摘　要: 62例冠心病患者均行负荷动态CT心肌灌注成像(CT-MPI)、动态心电图检查,采用CT-MPI、动态心电图对冠心病心肌缺血进行定性分析。结果显示:与灌注正常组比较,灌注异常组MBF、MBV明显低,TTP明显长($P<0.05$);在ST段严重压低时CAG阳性组QT、QTc间期较CAG阴性组明显长($P<0.05$);以CAG检查结果为金标准,CT-MPI诊断冠心病心肌缺血的灵敏度为91.11%、特异度70.59%、准确度85.48%,动态心电图诊断冠心病心肌缺血的灵敏度为71.11%、特异度94.12%、准确度77.43%;CT-MPI联合动态心电图诊断冠心病心肌缺血的准确率较CT-MPI检查、动态心电图诊断的明显大。CT-MPI联合动态心电图QTc间期可提高冠心病心肌缺血诊断的准确率,有一定临床推广应用优势。

关键词: 冠心病; 心肌缺血; 负荷动态CT; 心肌灌注成像; 动态心电图; QTc间期

中图分类号:R541.4　　**文献标识码:**A

Application of stress dynamic CT myocardial perfusion imaging combined with dynamic electrocardiogram QTc in diagnosis of myocardial ischemia with coronary heart disease

HE Hongbing

(*ECG Diagnosis Department*, *Xinhua Hospital*, *Huainan* 232052, *Anhui*, *China*)

Abstract: 62 patients with coronary heart disease underwent CT-MPI and dynamic electrocardiography. CT-MPI and dynamic electrocardiogram were performed to qualitatively analyze myocardial ischemia with coronary heart disease. The results showed that compared with normal perfusion group, MBF and MBV were significantly lower in abnormal perfusion group, while TTP was significantly longer ($P<0.05$). QT and QTc in positive CAG group were significantly longer than those in negative CAG group when ST segment was severely depressed ($P<0.05$). Taking CAG test results as golden standard, sensitivity, specificity and accuracy of CT-MPI in diagnosis of myocardial ischemia with coronary heart disease were 91.11%, 70.59% and 85.48%, respectively. The above indexes of dynamic electrocardiogram were 71.11%, 94.12% and 77.43%, respectively. The accuracy of CT-MPI combined with dynamic electrocardiogram for diagnosis of myocardial ischemia with coronary heart disease was significantly larger than that of CT-MPI and dynamic electrocardiogram alone. CT-MPI combined with dynamic electrocardiogram QTc can improve diagnostic accuracy for myocardial ischemia with coronary heart disease, with certain advantages in clinical application.

Key words: coronary heart disease; myocardial ischemia; stress dynamic CT; myocardial perfusion imaging; dynamic electrocardiogram; QTc

冠心病系指冠状动脉血管发生动脉粥样硬化病变而引起血管腔狭窄或阻塞,造成心肌缺血、缺氧或坏死而导致的心脏病,心肌缺血是冠心病最常见病理生理机制,因冠心病心肌缺血患者缺乏典型临床症状,临床确诊率不高,因而患者存在较高的猝死风险且预后不良[1]。研究指出无症状心肌缺血对患者心脏结构及功能的损害与有症状心肌缺血的相当,因而冠心病心肌缺血的临床诊断存在一定难度,为冠心病心肌缺血患者选取安全有效的鉴别方法成为临床研究的焦点[2-3]。动态心电图、负

收稿日期:2019-04-06;**修回日期:**2019-07-16

荷动态 CT 心肌灌注成像(CT-MPI)等是目前冠心病心肌缺血患者的有效诊断手段,其中 CT-MPI 属于一种新型诊断技术,在心肌缺血鉴别诊断中有较好应用前景[4];文献研究表明,动态心电图 QTc 间期在冠心病心肌缺血诊断中有一定积极作用[5]。但有关 CT-MPI 联合动态心电图 QTc 间期在冠心病心肌缺血诊断中的价值仍存在一定争议,为此本文以入选的 62 例冠心病患者为对象展开临床研究,旨在进一步明确 CT-MPI 联合动态心电图 QTc 间期在冠心病心肌缺血诊断中的应用优势,为冠心病心肌缺血的诊断提供依据。

1 资料与方法

1.1 一般资料

选取 2016 年 8 月至 2018 年 8 月本院收治的 62 例冠心病患者为研究对象。(1)纳入标准:①无相关检查禁忌症;②年龄>18 岁;③经冠状动脉 CT 血管成像检查提示存在任意一支或一支以上冠状动脉狭窄为 50% ~80%;④对本研究内容目的知情,签署相关知情同意书。(2)排除标准:①合并有Ⅱ度或Ⅲ度房室传导阻滞或窦房结疾病、支气管哮喘或低血压、支气管痉挛等疾病;②妊娠期及哺乳期女性;③不稳定性心绞痛或急性心肌梗死;④合并有心肌病、瓣膜病及先天性心脏病等。62 例冠心病患者,男性 32 例,女性 30 例,年龄 32 ~85 岁,平均年龄(58.68±3.16)岁,体质量指数(BMI)19.6 ~31.5 kg/m^2。疾病史:高血压 35 例、血脂异常 26 例、糖尿病 19 例、冠心病家族史 38 例。患者均行 CT-MPI、动态心电图检查。

1.2 检查方法

(1)CT-MPI 检查:采用药物负荷动态 CT-MPI 扫描,2 mL,20 mg 的 ATP 二钠注射液(国药集团容生制药有限公司),经左肘前静脉每分钟泵入 140 μg/kg ATP 二钠注射液,持续 3 min 后当患者心率上升>20 次/min 后进行动态穿梭模式扫描,预设穿梭扫描 20 次,扫描持续时间约为 40 s。前瞻性心电门控,在 R 波后 175 ms 进行触发扫描以获取收缩末期图像。管电压 80 kV,使用管电流自动调节技术,150 mAs/转;探测器宽度设为 32 mm,图像间有 10% 的重叠,获得图像的覆盖范围为 77 mm;CT-MPI 检查期间采用双期相对比剂注射方案,先以 6.0 mL/s 的流率注入上述同样的对比剂 40 mL,后以 5.0 mL/s 的流率注入生理盐水 20 mL;全程监测血压、心率以及心电图变化;在检查过程中患者出现任一不良反应即终止检查;检查结束后,对患者继续观察 30 min,确保无不良反应;扫描后数据传输到后处理工作站进行三维图像重组,主要包含容积再现、最大密度投影、曲面重组,心肌灌注结果评价:采用专用后处理工作站及“Volumeperfusion”软件进行动态数据分析;心肌灌注量化指标有心肌血流量(MBF)、心肌血容量(MBV)、达峰时间(TTP),对每个心肌节段的心肌灌注量化指标进行测量。(2)动态心电图检查:选用世纪今科公司提供的 12 导联同步动态心电图监测仪(型号设为 MIC-12H-G)对患者进行检查,取患者坐卧位或立位,将胸腹壁皮肤露出,75% 酒精对电极安放部位皮肤进行消毒,在左、右锁骨下窝处安放两上肢电极(尽可能远离胸骨柄),在左下腹部安放左下电极(离胸导联电极远些),在右下腹部电位较低地方安放参考地线,在胸骨右缘第四肋间安放 V1 导联电极,在胸骨左缘第四肋间安放 V2 导联电极,在左锁骨中线第五肋间安放 V4 导联电极,在 V2 与 V4 导联连线中点处安放 V3 导联电极,在左腋前线与 V4 导联电极同一水平处安放 V5 导联电极,在左腋中线与 V4、V5 导联同一水平处安放 V6 导联。嘱患者对自己工作、休息、活动、进餐、服药、激动事件、睡眠等情况和时间进行记录,若出现症状则详细记录症状起始时间、结束时间和感受。所采集到的心电信息录入计算机,经软件自动分析以及人机对话方式对数据进行处理。ST 段移位测量方法(第一条垂直于心电图的测量线设定在 QRS 波群起点,第二条垂线则设定在 QRS 波群最晚结束的导联上(记为 J 点),第三条垂直线相应地设定距离 J 点后 80 ms 处;对患者 24 h 心电变化(Ⅰ、Ⅱ、Ⅲ、aVR、aVL、aVF、V1-V6)进行同步记录。(3)冠状动脉血管造影(CAG)检查:上述两种检查完成后一周内对入选患者进行 CAG 检查。(4)所有检查完成后全部患者影像学图像均由两名经验丰富的核医学科医师在未知的 CT-MPI 和动态心电图检查结果情况下进行半定量分析,美国心脏病协会 17 节段 5 分法[6]:0 分=灌注正常,1 分=灌注轻度减低,2 分=灌注中度减低,3 分=灌注重度减轻,4 分=无灌注,将 2 分及以上者定义为灌注异常,余下定义为灌注正常;CAG 检查阳性判断,采用目测直径法,左主干、前降支、回旋支及右冠状动脉及其主要分支任一支或以上管腔直径减少>50% 记为阳性。(5)心肌缺血动态心电图判断标准:ST 段水平型或下斜型压低≥0.1 mV,持续时间≥1 min,两次缺血发作间隔时间≥1 min,一旦原有 ST 段下降,则在原有基础上再降低≥0.1 mV,持续

时间≥1 min。

1.3 分析指标

(1)CT-MPI 对冠心病心肌缺血的定性分析;(2)动态心电图对冠心病心肌缺血的定性分析;(3)CT-MPI、动态心电图对冠心病心肌缺血的诊断效能分析;(4)典型病例图像分析。

1.4 统计学处理

选用统计学软件 SPSS20.0 对研究数据进行分析和处理,计数资料采取率(%)表示,组间对比进行 χ^2 检验,计量资料采用($\bar{x}\pm s$)表示,组间对比行独立样本 t 值检验,以 $P<0.05$ 为差异具有统计学意义。

2 结 果

2.1 CT-MPI 对冠心病心肌缺血的定性分析

参照 CAG 检查结果将患者分为灌注正常组(节段数=652)和灌注异常组(节段数=402),与灌注正常组相比较,灌注异常组 MBF、MBV 明显低,TTP 明显长($P<0.05$),见表1。

表1 CT-MPI 对冠心病心肌缺血的定性分析

组别	节段数	MBF(mL/100mL·min)	MBV(mL/100m)	TTP(s)
灌注正常组	652	132.16±34.29	12.99±8.88	9.10±2.08
灌注异常组	402	79.98±17.99	8.86±2.85	12.65±2.46
t		28.207	9.041	25.076
P		0.000	0.000	0.000

2.2 动态心电图对冠心病心肌缺血的定性分析

依据 CAG 检查结果分为 CAG 阳性组($n=45$)、CAG 阴性组($n=17$),在 ST 段严重压低时 CAG 阳性组 QT、QTc 间期较 CAG 阴性组明显长,差异显著($P<0.05$),两组其它指标相比较差异无显著性($P>0.05$),见表2。

表2 动态心电图对冠心病心肌缺血的定性分析

组别	n	P 波时限(ms)	PR 间期(ms)	QRS 时限(ms)	ST 段长度(ms)	HR(次/分)	QT(ms)	QTc 间期(ms)
CAG 阳性组	45	108.23±10.82	145.32±13.93	92.03±10.02	158.01±15.89	84.32±15.98	402.11±37.58	0.47±0.02
CAG 阴性组	17	109.02±11.03	141.38±14.01	91.98±9.28	159.01±15.90	85.67±16.02	380.38±36.99	0.44±0.02
t		0.255	0.993	0.018	0.221	0.297	2.040	5.269
P		0.800	0.325	0.986	0.826	0.768	0.046	0.000

2.3 CT-MPI、动态心电图对冠心病心肌缺血的诊断效能分析

以 CAG 检查结果为金标准,CT-MPI 诊断冠心病心肌缺血的灵敏度为 91.11%(41/45)、特异度 70.59%(12/17)、准确度 85.48%[(41+12)/62](注:灵敏度=真阳性数/(真阳性数+假阴性数)×100%;特异度=真阴性数/(真阴性数+假阳性数)×100%;准确度=(真阳性数+真阴性数)/总例数×100%),见表3;动态心电图诊断冠心病心肌缺血的灵敏度为 71.11%(32/45)、特异度 94.12%(16/17)、准确度 77.42%[(32+16)/62],见表4,而 CT-MPI 联合动态心电图诊断冠心病心肌缺血的灵敏度为 95.56%(43/45)、特异度 82.35%(14/17)、准确度 91.94%[(43+14)/62],CT-MPI 联合动态心电图诊断冠心病心肌缺血的准确率明显高于两者单一检查的,见表5。典型病例影像学图像见图1。

表3 CT-MPI 对冠心病心肌缺血的诊断效能分析

(例)

CT-MPI	CAG 检查结果		合计
	阳性(45 例)	阴性(17 例)	
阳性	41	5	46
阴性	4	12	16
合计	45	17	62

表4 动态心电图对冠心病心肌缺血的诊断效能分析

(例)

动态心电图	CAG 检查结果		合计
	阳性(45 例)	阴性(17 例)	
阳性	32	1	33
阴性	13	16	29
合计	45	17	62

3 讨 论

国内冠心病死亡率次于脑卒中,心肌缺血是导致冠心病患者死亡率高及预后不良的重要因素,研究表明冠状动脉狭窄程度与心肌缺血无直线关系[7],现阶段临床对冠心病心肌缺血的诊断手段仍存在较大争议。SPECT、磁共振心肌灌注、负荷超声

表 5 CT-MPI 联合动态心电图对冠心病心肌缺血的诊断效能分析 （例）

CT-MPI 联合动态心电图	CAG 检查结果		合计
	阳性(45 例)	阴性(17 例)	
阳性	43	3	46
阴性	2	14	16
合计	45	17	62

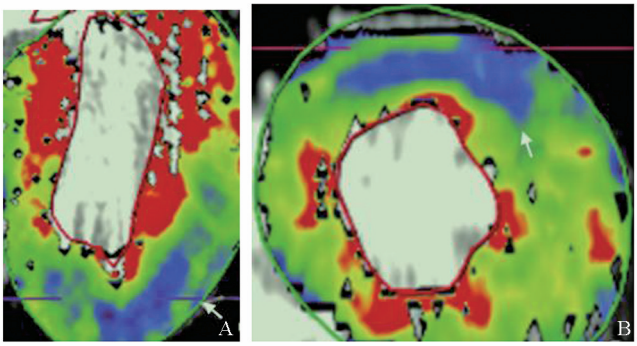

图 1 冠心病心肌缺血患者 CT-MPI 示意图
均提示左心室前壁近心尖段心肌灌注减低
（如图中箭头所指蓝色区域）
A:长轴伪彩图;B:短轴伪彩图

心动图等技术是冠心病患者早期常见诊断方案，SPECT 属于一种非侵入性检查手段，虽可全面提供心脏功能信息，但同时存在无法显示心内膜下心肌缺血、对三支血管平衡缺血区易产生假阴性等不足；磁共振心肌灌注虽可较准确地诊断心脏功能状况，但同时存在检查时间过长、对体内有金属设备等患者存在一定误差等局限性[8]；负荷超声心动图可对病变血管异常情况进行清晰显示，但其检查图像分辨率低、检查结果受诸多因素影响[9]。

CT-MPI 和动态心电图逐渐应用于心血管疾病诊断中，王洁[10]等学者研究结果发现负荷动态 CT-MPI 可较好地检测出心肌灌注缺损，可有效地评估心肌缺血情况；George RT 等[11]学者也证实了 CT-MPI 的临床应用价值；董小波[12]等文献报告则指出 CT 首过心肌灌注成像在诊断冠心病心肌缺血方面比动态心电图更有优势。本次研究结果发现：CT-MPI 对冠心病心肌缺血诊断的灵敏度、准确度明显高于动态心电图，但特异度较低，而动态心电图对冠心病心肌缺血诊断的特异度明显高于 CT-MPI 的，且联合诊断方案的准确率更高，表明 CT-MPI 联合动态心电图在冠心病心肌缺血诊断中有明确应用价值；本研究不仅明确了 CT-MPI、动态心电图诊断冠心病心肌缺血的各自优势，且证实了两者联合应用可明显提高冠心病心肌缺血诊断效能。CT-MPI 检查中 MBF、MBV 是反映心肌血流灌注状态的有效指标，当 TTP 延长时常反映缺血心肌血流灌注变慢，三者可作为评估冠心病患者心肌缺血的重要参考指标，本次研究中灌注异常组 MBF、MBV 较灌注正常组明显低，TTP 明显长，预示着 CT-MPI 检查中灌注异常者心肌缺血的确诊率高[13]；本研究结果同时提示 CT-MPI 检查特异度较低，表明应对 CT-MPI 检查的阳性结果进行谨慎判别，运动伪影、线束硬化伪影是导致假阳性的重要因素，在 CT-MPI 检查中尤其要注意这些因素[14]。动态心电图是现阶段冠心病患者常用无创检查方法之一，可获取到常规心电图不易发现的短暂心肌缺血，文献指出通过动态心电图对心肌缺血时发生 sT 段的偏移进行分析，可综合评估心肌缺血持续时间和严重程度以及昼夜分布规律等[15]；急性心肌缺血发生时 QT 间期、QTc 间期延长，因心肌损伤时儿茶酚胺大量释放或副交感神经被激活，心脏动作电位期间出现异常的钙离子流，表现为 QT 间期、QTc 间期延长，因此动态心电图 QTc 间期在冠心病心肌缺血鉴别诊断中发挥一定作用。而 CT-MPI 联合动态心电图 QTc 间期可发挥较好的协同作用，提高对冠心病心肌缺血诊断准确率。

综上所述，CT-MPI 联合动态心电图 QTc 间期对冠心病心肌缺血诊断的效能较高，或可作为冠心病心肌缺血有效诊断方案。

参考文献：

[1] 卞娜娜，胡立群，李红旗. N 末端 B 型利钠肽原联合冠状动脉钙化总积分对老年稳定性冠心病患者预后风险评估的价值研究[J]. 中国全科医学，2017，20(1):62-6.
[2] 谢金玉，黄颖. 动态心电图在老年冠心病心肌缺血和心律失常诊断中的价值[J]. 中国老年学杂志，2017，37(2):340-2.
[3] 王红芹. 平板心电图与动态心电图对冠心病诊断价值的 Meta 分析[J]. 实用医学杂志，2017，33(5):823-6.
[4] 高扬，王成英，周艳丽，等. 负荷动态 CT 心肌灌注结合冠状动脉 CT 血管成像对冠心病心肌缺血的诊断价值[J]. 中华放射学杂志，2017，51(4):246-50.
[5] 张丽环，张强，叶伟祥. 冠心病心肌缺血发作诊断中动态心电图 QTc 间期的预测价值[J]. 基因组学与应用生物学，2017，32(2):112-6.
[6] KO KY, WU YW, LIU CJ, et al. Clinical significance of right ventricular activity on treadmill thallium-201 myocardial single-photon emission computerized tomography using cadmium-zinc-telluride cameras[J]. Nucl Med Commun, 2016,37(6):650-7.

（下转第 491 页）

法舒地尔可以降低神经缺陷评分,与其他研究结果相一致[11]。有研究显示,经过法舒地尔治疗,慢性低灌注大鼠的认知功能损害有所减轻[12]。本研究Morris水迷宫试验结果显示,治疗组大鼠在第3天至第14天逃避潜伏期低于模型组,且穿越平台次数也增高;结果表明法舒地尔干预大鼠学习认知损害显著减轻,提示ROCK抑制剂对ICH引起的认知功能损害有保护作用。机制可能与法舒地尔抑制Rho激酶,减少梗死容积,促进神经功能恢复有关[13]。Sanjari等研究发现[14],Rho激酶抑制剂可以显著抑制IL-6、T NF-α的分泌,其机制可能与抑制NF-κB信号通路、减少下游炎症因子有关。NF-κB信号通路参与炎症反应,NF-κB作为转录因子在免疫系统中起到关键作用。研究显示,ICH后脑内NF-B表达上调,这可能与ICH的发病机制有一定关系[15]。本研究也发现,模型组大鼠的血清IL-6、TNF-α、NF-κB增高,给予法舒地尔治疗后大鼠血清IL-6、TNF-α、NF-κB降低;表明盐酸法舒地尔治疗ICH大鼠能降低IL-6、TNF-α、NF-κB的表达水平,说明舒地尔治疗ICH大鼠可以抑制炎性因子释放,从而减少对神经细胞的损伤。

综上所述,盐酸法舒地尔治疗ICH大鼠能显著的改善大鼠神经及认知功能、降低脑出血后大鼠的炎症反应程度,具有一定的临床推广价值,但具体的作用机制有待进一步研究。

参考文献:

[1] 官念, 吴碧华, 刘黎明,等. 脑出血病因及相关机制的研究进展[J]. 中华老年心脑血管病杂志, 2016, 18(6):670-2.

[2] 陈普建, 余蓓蓓, 朱蔚骏. 早期强化降压治疗对脑出血患者血肿扩大、神经功能及血浆vWF、NF-κB水平的影响[J]. 医学临床研究, 2017, 34(1):144-6.

[3] 蒋小群, 刘鸣, 游潮. 脑出血病因与部位关系的研究进展[J]. 当代医学, 2016, 29(4):11-2.

[4] 叶红伟, 方婷婷, 谷小雨,等. Rho激酶和自噬在法舒地尔抗心肌缺血/再灌注损伤中的作用[J]. 南方医科大学学报, 2016, 36(12):1706-11.

[5] 康纪峰, 黄清, 刘运海. 自发性脑出血遗传学病因的研究进展[J]. 中华医学遗传学杂志, 2016, 33(5):702-7.

[6] QIU M, SATO S, ZHENG D, et al. Admission heart rate predicts poor outcomes in acute intracerebral hemorrhage: the intensive blood pressure reduction in acute cerebral hemorrhage trial studies [J]. Stroke, 2016, 47(6):1479-85.

[7] LI Q, ZHANG G, XIONG X, et al. Black hole sign: novel imaging marker that predicts hematoma growth in patients with intracerebral hemorrhage[J]. Stroke, 2016, 47(7):1777-81.

[8] ZHENG H, CHEN C, ZHANG J, et al. Mechanism and therapy of brain edema after intracerebral hemorrhage[J]. Cerebrovasc Dis, 2016, 42(3-4):155-69.

[9] 王艮卫, 吴楠, 牛光明,等. 法舒地尔联合尼莫地平治疗蛛网膜下腔出血后脑血管痉挛的临床研究[J]. 中国临床药理学杂志, 2016, 32(11):963-5.

[10] 吴春芳, 沈晓明, 乔利军. 盐酸法舒地尔注射液对急性脑梗死患者血清血管内皮生长因子、血管生长素-1浓度的影响[J]. 中国老年学杂志, 2017, 37(11):123-5

[11] 孙林林, 刘振刚, 张志勇,等. 盐酸法舒地尔对蛛网膜下腔出血大鼠学习记忆功能及海马CA1区自噬的影响[J]. 中国康复理论与实践, 2017, 23(3):257-62.

[12] 程建杰, 杨锡彤, 杜小珊,等. 法舒地尔对小鼠脑缺血再灌注损伤保护作用的血脑屏障机制[J]. 中华行为医学与脑科学杂志, 2017, 26(10):933-7.

[13] GAO H, HOU F, DONG R, et al. Rho-Kinase inhibitor fasudil suppresses high glucose-induced H9c2 cell apoptosis through activation of autophagy[J]. Cardiovasc Ther, 2016, 34(5):352-9.

[14] SANJARI N, PAKRAVAN M, NOURINIA R, et al. Intravitreal injection of a Rho-kinase inhibitor (fasudil) for recent onset non-arteritic anterior ischemic optic neuropathy [J]. J Clin Pharmacol, 2016, 56(6):749-53.

[15] HE Q, LI YH, GUO SS, et al. Inhibition of Rho-kinase by Fasudil protects dopamine neurons and attenuates inflammatory response in intranasal LPS-mediated Parkinson's model[J]. Eur J Neurosci, 2016, 43(1):41-52.

(本文编辑:秦旭平)

(上接第482页)

[7] 刘爱国, 李国明, 高玉红,等. 冠心病患者冠状动脉狭窄程度与心肌缺血总负荷的关系[J]. 山东医药, 2018,58(22):48-50.

[8] 朱黎,赵新湘, 孙林,等. MR心肌首过灌注成像评估肥厚型心肌病心肌缺血[J]. 中国医学影像技术, 2018, 34(2):214-8.

[9] 中华医学会超声医学分会超声心动图学组. 负荷超声心动图规范化操作指南[J]. 中国医学影像技术, 2017, 33(4):632-8.

[10] 王洁, 陈宏伟, 方向明,等. 双源CT冠状动脉及心肌灌注一站式成像对冠心病的诊断价值[J]. 中华放射学杂志, 2017, 51(4):251-6.

[11] GEORGE RT, ARBAB-ZADEH A, MILLER JM, et al. Computed tomography myocardial perfusion imaging with 320-row detector computed tomography accurately detects myocardial ischemia in patients with obstructive coronary artery disease[J]. Circ Cardiovasc Imaging, 2012,5(3):333-40.

[12] 董小波,王颖,于秀艳,等.动态心电图和CT首过心肌灌注成像在冠心病心肌缺血诊断中的对比分析[J]. 中国医药导报, 2017, 14(7):110-3.

[13] 张丽环, 张强,叶伟祥.冠心病心肌缺血发作诊断中动态心电图QTc间期的预测价值[J]. 基因组学与应用生物学, 2017, 13(2):511-5.

[14] 蔡湘怡, 李红林, 管雪琴,等. 冠状动脉CTA联合CT心肌灌注成像诊断冠心病:Meta分析[J]. 中国医学影像技术, 2017, 33(9):1344-8.

[15] 牛卢芳.可疑冠心病患者动态心电图研究:QTc间期对心肌缺血的诊断及预测价值[D]. 广州:汕头大学, 2012.

(本文编辑:蒋湘莲)