DOI:10.15972/j.cnki.43-1509/r.2019.05.008

·论著:心肺血管病专题·

颈动脉分叉类型对颈动脉粥样硬化形成的影响

王明玉,杨　茹,籍　牛,李洪娥,周　玲
(连云港市第一人民医院神经功能科,江苏 连云港 222002)

摘　要: 探讨颈动脉分叉类型对颈动脉粥样硬化形成的影响。208例疑似颈动脉粥样硬化患者,根据颈动脉分叉部解剖学结构分为直分叉、直弯分叉、弯分叉。结果显示208例患者中颈动脉直弯分叉占46.16%(192/416),其次为弯分叉27.88%(116/416)、直分叉25.96%(108/416)。直分叉、弯分叉在右侧的构成比明显高于左侧,直弯分叉在右侧的构成比明显低于左侧($P<0.05$)。不同颈动脉分叉类型的颈总动脉、颈内动脉中PSV、EDV、阻力指数之间差异无统计学意义($P>0.05$);不同颈动脉分叉类型的$PSV_{颈内动脉}/PSV_{颈总动脉}$之间差异有统计学意义($P<0.05$)。不同颈动脉分叉类型的心脏指数之间差异有统计学意义($P<0.05$),直分叉的动脉粥样硬化斑块发生率明显高于直弯分叉、弯分叉($P<0.01$);动脉粥样硬化斑块发生率在直弯分叉与弯分叉之间差异无统计学意义($P>0.05$)。因此,颈动脉分叉类型能够对颈动脉血流速度、血流动力学参数产生影响,与颈动脉粥样硬化斑块形成有关。

关键词: 颈动脉粥样硬化斑块; 颈动脉分叉类型; 血流动力学
中图分类号:R543.4　　**文献标识码:**A

Role of carotid bifurcation types in carotid atherosclerosis

WANG Mingyu, YANG Ru, JI Niu, LI Honge, ZHOU Ling
(*Neurology Department*, *Lianyungang First People's Hospital*, *Lianyungang* 222002, *Jiangsu*, *China*)

Abstract: To investigate the role of carotid bifurcation types in carotid atherosclerosis. 172 patients with suspected carotid atherosclerosis according to the-anatomical structure of the carotid bifurcation, the carotid bifurcation was divi-ded into straight bifurcation, straight bend bifurcation and curved bifurcation, and the formation of atherosclerotic plaque was observed. The Results showed that Among 172 patients, 55.81% (192/344) had straight bifurcation of carotid artery, 33.72% (116/344) had curved bifurcation and 10.47% (36/344) had straight bifurcation. The composition ratio of straight bifurcation and bending bifu-rcation on the right side was significantly higher than that on the left side, while the composition ratio of straight bifurcation and bending bifurcation on the right side was significantly lower than that on the left side ($P<0.05$). There was no significant difference in PSV, EDV and resistance index between common carotid artery and internal carotid artery of different types of carotid bifurcation ($P>0.05$); There was significant difference between common carotid artery of PSV and internal carotid artery of PSV of different types of carotid bifurcation ($P<0.05$), and the level of common carotidartery of PSV and internal carotid artery of curved bifurcation was significantlyhigher than that of straight bi-furcation. there was significant difference in cardiac index between different types of carotid bifurcation ($P<0.05$), and the cardiac index of curved bifurcation was significantly lower than that of straight bifurcation. The incid-ence of atherosclerotic plaque in straight bifurcation was significantly higher than that in straight bifurcation and curved bifurcation ($P<0.01$), and there was no significant difference in the incidence of atherosclerotic plaque between straight bifurcation and curved bi-furcation ($P>0.05$). So The type of carotid bifurcation can affect the blood flow velocity and hemodynamic parameters of carotid artery, which is related to the formation of carotid atherosclerotic plaque.

Key words: Carotid atherosclerotic plaque; Carotid bifurcation type; Hemodynamics

颈动脉粥样硬化以颈动脉斑块为主要表现,多发于颈总动脉分叉处[1]。斑块增大所致的颈动脉血管狭窄可导致颅内低灌注[2],斑块脱落形成栓子可引发颅内动脉血栓[3],均参与缺血性脑卒中的发

收稿日期:2019-05-22;**修回日期:**2019-08-01

生与发展。流行病学研究显示,近70%的缺血性脑卒中由颈动脉粥样硬化斑块所致,且90%以上的病变位于颈动脉起始处的局部隆起[4]。本研究以疑似颈动脉粥样硬化患者为研究对象,分析颈动脉分叉部的解剖学类型与颈动脉血流速度及血流动力学指标的关系,旨在探讨颈动脉分叉类型在颈动脉粥样硬化形成中的作用。

1 资料与方法

1.1 研究对象

选取2016年10月至2018年6月间本院收治的疑似颈动脉粥样硬化患者208例。入选标准:①心、肝、肾等重要器官无明显异常;②无恶性肿瘤、严重感染、颈动脉严重狭窄史;③无免疫系统疾病。排除标准:①依从性差,未按要求进行相关指标检测;②颈动脉结构存在严重异形的患者。其中男性122例,女性86例;年龄46~74岁,平均年龄(61.43±7.20)岁;合并高血压75例,糖尿病28例,冠心病31例,高脂血症47例;吸烟85例,饮酒43例。本研究经医院伦理委员会审核批准(批号:2016135-05),患者均自愿参与本研究并签署知情同意书。

1.2 方法

1.2.1 多普勒超声检查及颈动脉分叉类型判定

使用美国GE公司Vivid7彩色多普勒超声诊断仪检测,使用血管超声探头横向倾斜置于胸锁关节上方乳突肌后缘,从颈总动脉的远心段向颈内动脉的起始部位,观察颈总动脉、颈动脉分叉部、颈内动脉、经外动脉起始部,逐一检查血管形态及腔内结构,是否存在硬化斑块,观察血管腔中硬化斑块厚度及血清情况。取颈总动脉分叉部长轴切面,观察分叉形态,根据颈内动脉起始处弯曲与颈动脉分叉点的距离分为:①直分叉:颈内动脉起始处与颈动脉窦距离的2倍范围内未见弯曲;②直弯分叉:颈动脉窦呈直线形,但末端可见颈内动脉起始处弯曲;③弯分叉:颈动脉窦根部可见颈内动脉起始处弯曲。使用仪器自带的角度测量软件检测颈内动脉与颈外动脉中心线夹角。见图1。

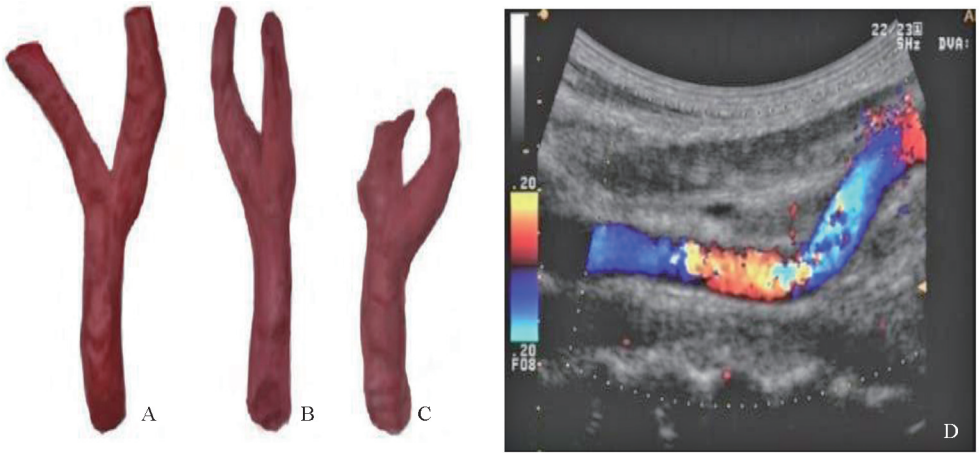

图1 颈动脉分叉部的3种类型

A:直分叉;B:直弯分叉;C:弯分叉;D:颈动脉多普勒超声检查图

1.2.2 颈动脉血流速度及血流动力学指标测定

使用美国GE公司Vivid7彩色多普勒超声诊断仪收集患者的颈动脉脉冲多普勒血流频谱,分别测定两侧颈总动脉、颈内动脉的收缩期峰值速度(PSV)、舒张末期速度(EDV)、阻力指数,计算 $PSV_{颈内动脉}/PSV_{颈总动脉}$ 比值。使用德国pulsion血液动力学检测仪测定患者的心率、平均动脉压、中心静脉压、心脏指数、肺毛细血管嵌压。

1.3 统计学分析

使用SPSS19.0分析,本研究数据使用均数±标准差、百分比(%)表示,进行方差分析、t 检验、χ^2 检验,$P<0.05$ 为差异有统计学意义。

2 结 果

2.1 不同颈动脉分叉类型分布情况比较

208例患者中颈动脉直弯分叉占46.16%(192/416),其次为弯分叉27.88%(116/416)、直分叉25.96%(108/416)。直分叉、弯分叉在右侧的构成比明显高于左侧,直弯分叉在右侧的构成比明显

低于左侧,差异有统计学意义($P<0.05$)。见表1。

表1 不同颈动脉分叉类型分布情况比较 (例,%)

位置	直分叉	直弯分叉	弯分叉
左侧	48(23.08)	108(51.92)	52(25.00)
右侧	60(28.85)	84(40.38)	64(30.77)
χ^2 值	9.761	16.857	8.904
P 值	0.011	0.000	0.016

($n=208$)

2.2 不同分叉类型的颈动脉血流速比较

三种不同颈动脉分叉类型的颈总动脉、颈内动脉中PSV、EDV、阻力指数之间差异无统计学意义($P>0.05$)。三种不同颈动脉分叉类型的$PSV_{颈总动脉}/PSV_{颈内动脉}$之间差异有统计学意义($P<0.05$),其中直弯分叉、弯分叉的$PSV_{颈总动脉}/PSV_{颈内动脉}$水平明显高于直分叉。见表2。

2.3 不同分叉类型的血流动力学指标比较

三种不同颈动脉分叉类型的心率、平均动脉压、中心静脉压、肺毛细血管嵌压之间差异无统计学意义($P>0.05$)。三种不同颈动脉分叉类型的心脏指数之间差异有统计学意义($P<0.05$),其中弯分叉的心脏指数水平明显低于直分叉。见表3。

表2 不同分叉类型的颈动脉血流速比较

颈动脉分叉类型	n	颈总动脉			颈内动脉			$PSV_{颈内动脉}/PSV_{颈总动脉}$
		PSV(cm/s)	EDV(cm/s)	阻力指数	PSV(cm/s)	EDV(cm/s)	阻力指数	
直分叉	108	78.85±16.50	25.83±6.18	0.68±0.06	57.31±11.47	22.87±3.36	0.56±0.05	0.59±0.04
直弯分叉	192	76.69±17.16	26.67±6.45	0.67±0.06	59.83±11.25	23.16±3.48	0.61±0.05	0.78±0.06[a]
弯分叉	116	77.52±16.34	26.44±6.32	0.66±0.05	58.26±11.35	24.05±3.40	0.57±0.05	0.77±0.06[a]
F 值		0.852	0.518	1.375	1.069	1.230	0.274	4.759
P 值		0.325	0.483	0.190	0.241	0.153	0.817	0.041

与直分叉比较,[a]$P<0.05$

表3 不同分叉类型的血流动力学指标比较

颈动脉分叉类型	n	心率(次/min)	平均动脉压(mmHg)	中心静脉压(mmHg)	心脏指数(L/min·m^2)	肺毛细血管嵌压(mmHg)
直分叉	108	78.32±6.40	91.53±6.08	6.35±0.92	3.26±0.44	10.59±1.37
直弯分叉	192	79.28±6.57	92.17±6.83	6.78±0.95	2.81±0.30	10.68±1.64
弯分叉	116	78.95±6.31	93.85±6.97	6.92±1.04	2.63±0.28[a]	10.96±1.49
F 值		1.095	1.622	1.973	5.886	0.821
P 值		0.233	0.088	0.075	0.037	0.350

与直分叉比较,[a]$P<0.05$

2.4 不同分叉类型的动脉粥样硬化斑块发生率比较

直分叉的动脉粥样硬化斑块发生率明显高于直弯分叉、弯分叉,差异有统计学意义($P<0.01$);动脉粥样硬化斑块发生率在直弯分叉与弯分叉之间差异无统计学意义($P>0.05$)。见表4。

表4 不同分叉类型的动脉粥样硬化斑块发生率比较 (例,%)

颈动脉分叉类型	n	动脉粥样硬化斑块		合计
		单发	多发	
直分叉	108	47(43.52)	35(32.41)	82(75.93)
直弯分叉	192	48(25.00)[a]	28(14.58)[a]	76(39.58)[a]
弯分叉	116	24(20.69)[a]	12(10.34)[a]	36(31.03)[a]
χ^2 值		18.635	16.950	24.351
P 值		0.000	0.000	0.000

与直分叉比较,[a]$P<0.05$

3 讨 论

研究者发现,动脉粥样硬化的形成具有高度选择性[5];在血管弯曲处、分叉处、回流等复杂三维区域内流动,颈动脉分叉区域是颈动脉粥样硬化的高发部位[6]。在相同个体中,两侧颈动脉分叉区斑块形成也存在差异[7],探讨上述差异有利于阐明动脉粥样硬化的发病机制。单纯从理论角度分析,颈动脉粥样硬化患者颈总动脉的血流为层流,当颈动脉分叉血流出现改变时,极易在分叉部到远心段至颈内动脉起始部位之间形成涡流[8],或引发血液流动阻滞,形成斑块[9]。研究者通过颈动脉分叉模型

对血管形态、血流特点与颈动脉粥样硬化的相关性分析,提出了直分叉(Y 型人体颈动脉分叉模型)、直弯分叉(音叉型颈动脉模型)、弯分叉(45 度近似分叉模型)[10]。本研究分析了 172 例疑似颈动脉粥样硬化患者的颈动脉分叉类型,结果显示,以直弯分叉为主,其次为弯分叉、直分叉;该结论与相关研究中的尸检结果有较大差异,可能原因为颈动脉角度在尸检离体状态下与活体血管有明显差异。

研究者发现,远心端的颈总动脉血流速明显低于近心端[11],且动脉血管腔的前部、中部及后部的血流速度也明显减慢,当出现颈动脉粥样硬化斑块后,血流异常更加明显[12]。由于动脉粥样硬化斑块形成是血管狭窄及血流频谱改变的主要原因[13],因此本研究分析了颈动脉不同分叉类型患者的血流速度及血流动力学特征,结果显示,颈总动脉、颈内动脉中不同颈动脉分叉类型相应的 PSV、EDV、阻力指数之间无明显差异,但直弯分叉、弯分叉的 $PSV_{颈内动脉}/PSV_{颈总动脉}$水平明显高于直分叉;提示直分叉颈内动脉起始部的血流速下降幅度明显,血流速度的快速改变导致局部剪切应力异常变化,更易引发颈动脉粥样硬化斑块的发生与发展;与本研究中直分叉的动脉粥样硬化斑块发生率明显高于直弯分叉、弯分叉的结论相吻合。颈总动脉、颈内动脉中不同颈动脉分叉类型相应的心率、平均动脉压、中心静脉压、肺毛细血管嵌压之间无明显差异,但弯分叉的心脏指数水平明显低于直分叉;提示颈动脉分叉类型对血流动力学的整体影响不明显,但弯分叉患者心功能水平下降的风险明显增加,会加重颈动脉血流异常现象。

综述所述,颈动脉分叉类型对 $PSV_{颈内动脉}/PSV_{颈总动脉}$、心脏指数产生显著影响,且与动脉粥样硬化斑块形成明显相关。但本研究收集的患者数偏少,且在分析中未纳入患者的临床资料,因此具有一定局限性,在今后研究中需通过多中心临床试验进一步证实。

参考文献:

[1] 杨云鹏,王立平,董茂顺,等. 大理地区白族颈动脉粥样硬化相关危险因素分析[J]. 中华老年心脑血管病杂志,2018,20(8):850-2.

[2] 张薇,刘丹,张广炜,等. 血清抗 apoA-1 IgG、MMP-9 与急性脑梗死患者颈动脉粥样硬化的相关分析[J]. 中风与神经疾病杂志,2018,35(2):141-4.

[3] 黄玲玲,侯锞咪. 血清成纤维细胞生长因子 23、Klotho 蛋白水平与急性脑梗死患者颈动脉粥样硬化和脑卒中危险因素的相关性[J]. 贵州医药,2018,42(1):11-4.

[4] 孙佳艺,赵冬,刘静,等. 中国缺血性脑卒中住院患者颈动脉粥样硬化病变性别差异的分析[J]. 心肺血管病杂志,2016,35(2):81-6.

[5] 陶先明,胥明,廖学武,等. 大足区中老年居民颈动脉硬化流行病学报告[J]. 重庆医学,2016,45(23):3244-6.

[6] OYENUGA ABAYOMI, FOLSOM AARON R, FASHANU OLUWASEUN, et al. Plasma galectin-3 and sonographic measures of carotid atherosclerosis in the atherosclerosis risk in communities study[J]. Angiology, 2019, 70(1):47-55.

[7] 刘娟,周华东,邓娟,等. 无症状颈动脉粥样硬化性狭窄诊治进展[J]. 中华医学杂志,2017,97(39):3114-7.

[8] 雷彤彤,蔡申华,邢淼, 等. 转化生长因子-β1 与含Ⅰ型血小板结合蛋白基序的解聚蛋白样金属蛋白酶 4 在颈动脉粥样硬化斑块中的关系[J]. 中华实验外科杂志,2019,36(6):1012-5.

[9] 梁荣华,吴堂珍,李建聪,等. 超声检测颈动脉内膜中层厚度对颈动脉斑块的诊断价值[J]. 华夏医学,2017,30(6):109-11.

[10] 张增平,王伟佳,孔憶娜, 等. 急性脑梗死患者血清脂联素、白细胞介素-8 水平与颈动脉粥样硬化斑块稳定性的相关性[J]. 徐州医科大学学报,2019,39(4):289-92.

[11] 袁丽,李秀兰,肖艳,等. 超声造影综合评估颈动脉粥样斑块与脑梗死的关系[J]. 西南国防医药,2016,26(5):475-7.

[12] 陈召兄,刘圣,叶新华,等. 颈动脉、头臂干分叉处内中膜厚度与主动脉瓣、主动脉窦管交界处钙化联合检测对冠心病的预测价值[J]. 中国临床研究,2018,31(9): 1170-3.

[13] 王远勤. 颈动脉 IMT 与血流动力学指标对缺血性脑血管病的早期诊断价值[J]. 心血管康复医学杂志,2018,27(3):299-304.

(本文编辑:蒋湘莲)

读者·作者·编者

更正启示

《中南医学科学杂志》2019 年 7 月第 47 卷第 4 期第 414 页-416 页刊登的论文“支气管镜联合肺泡灌洗液在反复喘息患儿中诊断价值研究”的作者“黄　超,方识进,华　山(安徽省儿童医院呼吸二科,安徽 合肥 230000)”应改为“丁　佳[1],毛　妮[2](1. 湖北省恩施土家族苗族自治州中心医院内镜中心,湖北 恩施 445000;2. 湖北省恩施土家族苗族自治州民族医院内镜中心,湖北 恩施 445000)”

《中南医学科学杂志》编辑部