DOI:10.15972/j.cnki.43-1509/r.2017.05.011

·临床医学·

计算机断层扫描对肾嗜酸性细胞瘤的诊疗价值

何卫红[1],茹　雪[3],唐　建[2],谭华俊[2],黄　果[2],杨　乾[2],李　勇[2],蒋鸿涛[2],秦国庆[2],魏建华[2],汪　翼[2*]

(1.南华大学附属第二医院放射科 湖南 衡阳 421001;2.南华大学附属第二医院泌尿外科;3.中国核工业北京四〇一医院肾内科)

摘　要:　目的　探讨肾脏嗜酸性细胞瘤的影像学特点,提高肾脏嗜酸性细胞瘤的诊疗水平。　**方法**　收集10例经病理证实为肾嗜酸性细胞瘤患者的计算机断层扫描(CT)资料进行回顾性分析。　**结果**　CT检查10例,平扫8例病灶呈均匀软组织密度影;1例呈不均匀软组织密度影;1例瘤体周边有环状钙化。增强扫描后病灶呈轻中度强化;4例见星状瘢痕。　**结论**　多数肾嗜酸性细胞瘤的影像学表现具有一定特征性。根据其CT特点,有助于提高肾嗜酸性细胞瘤的术前诊断率,同时根据肿瘤的大小,选择合理的手术方式。

关键词:　肾嗜酸性细胞瘤;　计算机断层扫描;　诊断;　治疗

中图分类号:R737.11　　**文献标识码:**A

Diagnostic value of computed tomograhy in renal oncocytoma

HE Weihong, RU Xue, TANG Jian, et al

(*Department of Radiology, the Second Affiliated Hospital, University of South China, Hengyang* 421001, *Hunan, China*)

Abstract:　Objective　To discuss the renal oncocytoma imaging performance and to improve the diagnostic level of renal oncocytoma.　**Methods**　10 cases of renal oncocytoma imaging confirmed by pathology were analyzed.　**Result**　In 10 cases of computed tomograhy(CT) scan examinations, 8 cases were homogeneously soft tissue lesions, 1 case with non-homogeneous soft tissue density and 1 case with tumor calcification on the edge. Enhanced CT scan of lesions showed mild-to-moderate enhancement and 4 cases showed stellate scars.　**Conclusion**　The imaging findings of renal oncocytoma have certain characteristics. The characteristic findings of CT are helpful in improving the preoperative diagnostic rate of the renal oncocytoma and in choosing a reasonable surgical approach according to the size of the tumor.

Key words:　renal oncocytoma;　computed tomography;　diagnosis;　therapy

肾嗜酸细胞瘤(renal oncocytoma)是起源于肾小管上皮细胞的肾实质性肿瘤。一般认为大多数肾嗜酸细胞瘤是良性的,只有少数病例报告有转移[1],其发病率占肾脏实性肿瘤的3%~5%[2]。随着临床影像技术的发展,肾脏肿瘤的发现率明显提高。但目前在临床上,肾嗜酸细胞瘤易误诊断为肾透明细胞癌或肾上腺肿瘤,导致手术方式选择欠合理。本文通过回顾性分析我院2011~2016收治的经病理证实的10例肾脏嗜酸性细胞瘤的计算机断层扫描(computed tomography, CT)特点,旨在提高肾嗜酸性细胞瘤的术前诊断率,使术前手术方式的选择更为合理。现将结果汇报如下:

1　资料与方法

1.1　**病例资料**　我院2011~2016年收治的10例经病理证实为肾嗜酸性细胞瘤患者。平均年龄约55岁(年龄范围为21~65岁);男性6例,女性4例;肿瘤大小为3~14 cm;表现为腰部胀痛的6例,镜下或肉眼血尿的3例,无临床症状的1例。

1.2　**检查方法**　所有病例均采用Philips Brilliance iCT进行扫描256排(荷兰飞利浦公司)。

收稿日期:2017-04-16;**修回日期:**2017-09-10

基金项目:湖南省教育厅重点课题(16A188).

* **通讯作者,**E-mail: wangwang0906@163.com.

扫描前准备:扫描前 4~8 h 禁食,一周内不做胃肠道钡餐,不服含金属的药物;检查前训练病人呼吸,吩咐病人在平静呼吸下闭气扫描;检查前 60min 口服 2%~3%的碘水造影剂 500~800 mL;检查前预埋好留置针头。扫描体位及范围:病人常规取仰卧位,必要时可取俯卧位及侧卧位,病人仰卧于检查床上,双臂上举抱头,先扫正位定位像,确定扫描范围,常规扫描范围为肾上腺区至肾下级下缘,如病灶较大也可从膈顶至髂前上棘水平。扫描时相:常规扫平扫、皮质期、实质期和肾盂期,皮质期于对比剂注射开始后 25~30 s 嘱病人屏气扫描,实质期于对比剂注射后 60~70 s 嘱病人屏气扫描,肾盂期实质期于对比剂注射后 350~420 s 嘱病人屏气扫描。扫描参数:120 kVp,200~240 mA,层厚 1 mm,重建间隔 0.5 mm,螺距 1.0,对比剂 80~100 mL 注射流率 3~4 mL/s。扫描完成后将所有图像数据传至星云工作站进行分析及测量。

1.3 **影像分析** 对肿瘤的部位、大小、形态、边缘、密度、血供以及对周围脏器的侵犯等进行分析。增强前后在同一层面上测量肿瘤 CT 值,所选区域尽量靠近病灶中心,避开出血、坏死及钙化区,测定范围一致,面积≥1 cm 。

2 结 果

2.1 **肿瘤部位、大小和形态** 10 例均为单发,其中位于肾上极 6 例,中极 3 例,下极 1 例。肿瘤直径 2.0~ 13.0 cm,平均 7.3 cm 。CT 显示为圆形或椭圆形。

2.2 **边界** 平扫瘤体与肾皮质边界清晰者 6 例,为均匀低密度肿块,增强后全部与周围组织分界清晰,无局部浸润。

2.3 **生长方式** 10 例均起自肾脏皮质,9 例肿块向外突出,1 例肿块相对较小,位于肾实质内。

2.4 **增强表现** 均匀强化 6 例,不均匀强化 4 例。皮质期 CT 值增加 47 ~ 110 Hu,髓质期 CT 值继续增加 12~20 Hu,CT 值为 60~149 Hu,并达到高峰, 排泄期 CT 值比髓质期下降 11 ~ 25 Hu 。增强后 4 例观察到中央瘢痕,呈中等强化且密度低于肾实质。较特异的是扫描时出现的中央星状低密度瘢痕,此征象多出现于肿瘤较大的病例,为可能与肿瘤体积大,长期相对缺血所致。瘢痕区早期无强化,延迟扫描可有强化。该征象为本病较特征性表现,可提示肾嗜酸细胞瘤的诊断。

3 讨 论

3.1 **临床表现** 肾嗜酸性细胞瘤病人临床症状多不典型,一般由腰痛就诊、是体检或其他疾病检查时发现。当肿块较大时,可因为肿块压迫导致腰痛、腹部肿块和镜下血尿等临床表现,罕有家族性报道[3-4]。可伴有高血压、库欣综合征、腰痛、镜下血尿等,也有合并急性肾衰竭者。本病多数学者认同其为良性肿瘤,但也有报道其存在潜在恶性的可能,迄今仅有 1 例嗜酸性细胞瘤发生肝转移的报道[5]。

3.2 **影像学特点及鉴别** 本病在影像学上难以与肾透明细胞癌、肾嫌色细胞癌区分。一般两者术前最重要的区别在于其生物学特点,最终确诊需术后病理检查。但肾嗜酸性细胞瘤 CT 仍有其特点。CT 平扫一般表现为等密度或稍低(图 1),增强扫描明显强化(图 2),瘤体密度以髓质期密度最高(图 3),排泄期密度逐渐减低(图 4)。部分病例出现的中央星状低密度瘢痕,此征象多出现于肿瘤较大的病例,可能与肿瘤体积大,长期相对缺血所致。瘢痕区早期无强化,延迟扫描可有强化。该征象为本病较特征性表现,可提示肾嗜酸细胞瘤的诊断。一般认为瘢痕的形成是由于肿瘤生长缓慢及长期缺血所致,故瘤体越大越容易产生瘢痕。尽管有文献报道少部分嫌色细胞癌和透明细胞癌也可观察到中央星状斑痕,但在影像学上一旦发现中央星状斑痕征象,首先考虑肾嗜酸性细胞瘤。本组 4 例见到该征象者,瘤体体积均≥8 cm,术后病理检查证实均为肾嗜酸性细胞瘤(图 5)。大部分国内外文献报道认为肾透明细胞癌在皮质期 CT 值迅速达到峰值,随扫描时间的推移,病灶密度快速降低,呈“快进快出”征象[6-9],金涵弢[10]、何为,等[11]研究认为肾嗜酸性细胞瘤增强扫描后也出现“快进快出”征象,峰值位于皮质期。也有研究认为肾嗜酸性细胞瘤呈延时强化,峰值位于髓质期[12-15],瘤体密度以髓质其最高,排泄期密度最低。本组 10 例病例中 CT 值峰值均位于皮质期。文献报道肾嗜酸性细胞腺瘤可出现钙化,但不多见。钙化可位于肿瘤的中心或周围,不管钙化呈中心性还是偏心性,如果钙化发生于瘢痕的基础之上,要首先考虑良性肿瘤,如果钙化位于病变实质区,则应考虑恶性病变。本组病例中 1 例可见条状钙化(位于病变实质区,病理为并发嫌色细胞癌)。

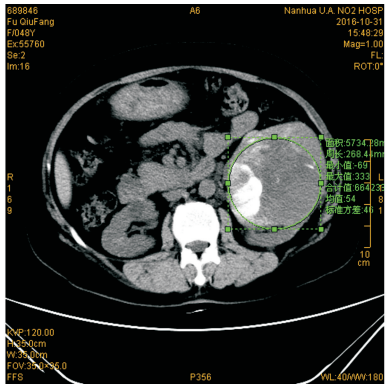

图 1　为平扫期，其 CT 均值为 65 U，表现为等密度或稍低密度，肿瘤体积较大，瘤体内可见出血灶、坏死灶

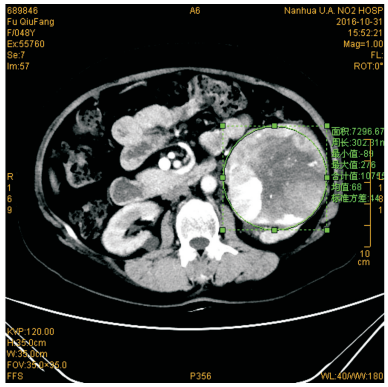

图 2　为增强扫描皮质期，其 CT 均值为 88 U，皮质期病灶呈明显强化，其强化程度略低于肾脏皮质，可见“瘢痕征”（黑箭头）。

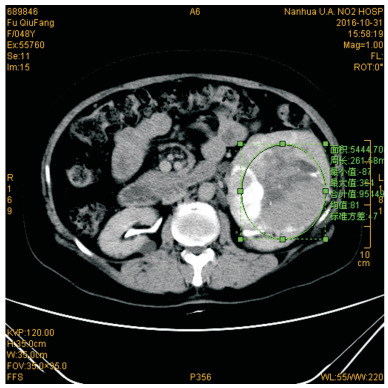

图 3　为增强扫描髓质期，CT 平均值为 80 U，较皮质期下降，瘢痕面积较皮质期缩小

3.3　**治疗**　肾嗜酸性细胞瘤一般为良性肿瘤，但因术前缺乏特异性诊断标准，目前可接受的治疗方案仍为根治性肾切除术，未见有非手术治疗的报道。若术前 CT 提示典型的肾嗜酸性细胞瘤，且肿瘤体积小，肿瘤位于肾脏周边，可考虑保留肾组织手术或肾肿瘤剜除术。目前大多数文献报道，如术前能够确诊为肾脏嗜酸性细胞瘤，应该首选保留肾手术，也有作者认为对肿瘤>5 cm 且每年生长超过 0.5 cm 为手术指针[16]。

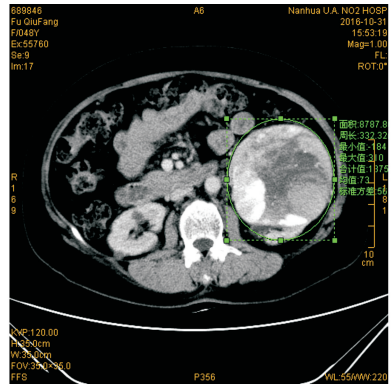

图 4　为增强排泄期，CT 均值为 70 U，病灶强化程度进一步降低

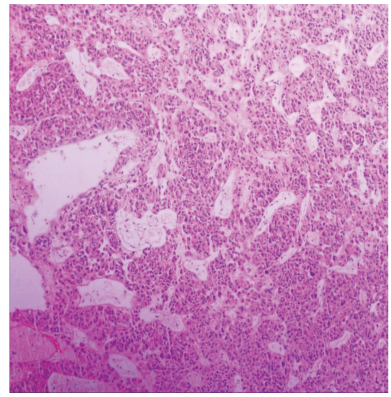

图 5　术后病理检查证实为肾嗜酸性细胞瘤

总之，根据临床体征，有无腰痛、血尿、消瘦等，结合影像学检查，如 CT 提示有星状瘢痕，可见假包膜，周围组织无明显侵犯等影像学特征性表现，增强扫描后出现“快进快出”征象，峰值位于皮质期，可以在术前对肾嗜酸性细胞瘤做出准确的诊断，使术前手术方式的选择更为合理。若术前能明确诊断，由于肿瘤可以多中心、双侧发生，故应考虑保留肾组织或行肾肿瘤剜除术。如果肿瘤很大（一般≥4 cm）或位于肾门，须施行根治性肾切除术。如果肿瘤小，位于周边，施行肾部分切则较为合理。

参考文献：

[1]　Russo P, Gaudin PB, Reuter VE. Renal oncocytoma: a clini-copathologic study of 70 cases [J]. Am J Surg

Pathol,21:871-883,1997.

[2] Schieda N,Mcinnes M D,Cao L.Diagnostic accuracy of segmental enhancement inwersion for diagnosis of renal oncocytoma at biphasic contrast enhanced CT:systematic review[J].Eur Radiol,2014,24(6):1421-1429.

[3] Miki Haifler,Laurian Copel,Judith Sandbank,et al.Renal oncocytoma-are there sufficient grounds to consider surveillance following prenephrectomy histologic diagnosis [J].Urologic Oncology:Seminars and INvestigations,2012,30(4):362-368.

[4] 梁华滨,马云彪,吕永章.肾嗜酸细胞腺瘤的 MSCT 的诊断[J].中国 CT 和 MRI 杂志,2014,12(4):42-44.

[5] Peter A.Humphrey.Oncocytoma of the Kidney[J].The Journal of Urology,2012,187(5):1854-1855.

[6] 满术千,张学勇,李旭丹,等.肾脏嗜酸细胞腺瘤影像学分析[J].医学影像学杂志,2015,25(2):289-291.

[7] 唐朝朋,易晓明,魏武,等.肾脏嗜酸细胞瘤 35 例诊治报告[J].临床泌尿外科杂志,2016,31(6):62-64.

[8] Rutkowska J,Bandurska-Stankiewicz E,Kuglarz E,et al.Adrenocorticaloncocytoma-a case report[J].Endokrynol Pol,2012,63(4):308-311.

[9] 马晓军,白人驹,孙浩然,等.肾癌常见病理亚型的多层螺旋 CT 表现及诊断[J].天津医科大学学报,2011,(1):88-92.

[10] Ruppet-Kohlmayr AJ,Uggowitzer M,Meissnitzer T,et al.Differenti-ation of renal clear cell carcinoma and renal papillary carcinoma using quantitative CT enhancemengt parameters[J].Am J Roentgenol,2004,183(5):1387-1391.

[11] 金涵弢,陈克敏.肾嫌色细胞癌的影像学诊断[J].放射学实践,2009,24(6):646-650.

[12] 何为,刘剑羽.肾嗜酸细胞瘤与透明细胞癌的多期螺旋 CT 增强特征对比研究[J].中华放射学杂志,2011,45(12):1203-1206.

[13] 陈文新,朱庆强,孙骏,等.肾透明细胞癌与嫌色细胞癌、嗜酸细胞腺瘤 CT 表现[J].医学影像学杂志,2014,24(11):2037-2041.

[14] 夏燕娜,郭华,谭红娜,等.肾脏嫌色细胞癌的 MSCT 特征与病理对照分析[J].实用放射学杂志,2014,30(5):826-829.

[15] 郝金刚,张宏江,尚芸芸,等.肾嫌色细胞癌 MRI 表现及文献复习[J].实用放射学杂志,2014,30(11):1845-1847.

[16] 杨海鹏,吴晓华,张淑红,等.动态增强 CT 扫描对肾嫌色细胞癌的诊断价值[J].中国医学影像学杂志,2012,20(9):649-652.

(本文编辑:秦旭平)

(上接第 473 页)

[4] Martínez guila A,Fonseca B,Bergua A,et al.Melatonin analogue agomelatine reduces rabbit's intraocular pressure in normotensive and hypertensive conditions[J].Eur J Pharmacol,2013,701(1-3):213-217.

[5] He P,Ouyang X,Zhou S,et al.A novel melatonin agonist Neu-P11 facilitates memory performance and improves cognitive impairment in a rat model of Alzheimer' disease [J].Horm Behav,2013,64(1):1-7.

[6] Wang PP,She MH,He PP,et al.Piromelatine decreases triglyceride accumulation in insulin resistant 3T3-L1 adipocytes:role of ATGL and HSL[J].Biochimie,2013,95(8):1650-1654.

[7] 席守民,杨五彪,马灵筠,等.褪黑素受体激动剂 Neu-P11 对兔眼组织 AQP1 表达的影响[J].中国药理学通报,2013,29(9):1329-1330.

[8] 张瑶,张星慧,李美香,等.Neu-P11 对急性高眼压大鼠眼压及视网膜组织胶质原纤维酸性蛋白表达的影响[J].眼科新进展,2017,37(5):415-418.

[9] 石金凤,张星慧,李美香,等.Neu-P11 通过抑制氧化应激降低急性高眼压大鼠眼内压[J].中国药理学通报,2017,33(5):637-641.

[10] Yang H,He L,Gardiner SK,et al.Age-related differences in longitudinal structural change by spectral-domain optical coherence tomography in early experimental glaucoma[J].Invest Ophthalmol Vis Sci,2014,55(10):6409-6420.

[11] Stockslager MA,Samuels BC,Allingham RR,et al.System for rapid,precise modulation of intraocular pressure,toward minimally-invasive in vivo measurement of intracranial pressure[J].PLoS One,2016,11(1):e0147020.

[12] He Y,Ge J,Tombran-Tink J.Mitochondrial defects and dysfunction in calcium regulation in glaucomatous trabecular meshwork cells[J].Invest Ophthalmol Vis Sci,2008,49(11):4912-4922.

(本文编辑:蒋湘莲)