DOI:10.15972/j.cnki.43-1509/r.2016.05.014

·临床医学·

PTEN 基因表达与腮腺多形性腺瘤的发生发展的关系

刘志明[1],张 虹[2],黄 丽[1],张周文[1],彭友俭[1]
(1.武汉大学人民医院口腔科,湖北 武汉 430060;2.武汉大学口腔医院)

摘 要: **目的** 分析 PTEN 基因表达与腮腺多形性腺瘤的发生发展的关系。 **方法** 选取本院口腔科收治的腮腺多形性腺瘤 25 例,同时选取正常腮腺组织 20 例作为对照,分别采集腮腺多形性腺瘤患者的腺瘤组织、瘤旁 0.5 cm~2 cm 组织、舌下腺组织,以及正常对照的腮腺组织,比较不同组织中 PTEN mRNA 及蛋白的表达差异;比较复发组、未复发组和正常腮腺组织中 PTEN mRNA 及蛋白的表达差异。 **结果** 腺瘤组织、瘤旁 0.5 cm 组织、瘤旁 1 cm 组织、瘤旁 1.5 cm 组织中 PTEN mRNA 表达均低于正常腺体组织和舌下腺组织;腺瘤组织(56.0%)和瘤旁 0.5 cm组织(64.0%)中 PTEN 蛋白表达阳性率均低于正常腺体组织(100.0%)和舌下腺组织(96.0%);复发组腺瘤组织中 PTEN mRNA 表达(0.413±0.052)均低于正常腺体组织(0.947±0.061)和未复发组腺瘤组织(0.639±0.058);复发组腺瘤组织中 PTEN 蛋白表达阳性率(27.3%)均低于正常腺体组织(100.0%)和未复发组腺瘤组织(71.4%)(P 均<0.05)。 **结论** 腮腺多形性腺瘤组织中的 PTEN 表达低于正常腮腺和舌下腺组织,复发组腺瘤组织中的 PTEN 表达低于未复发组和正常组。

关键词: 腮腺多形性腺瘤; PTEN mRNA; PTEN 蛋白; 复发
中图分类号:R781.7 **文献标识码:**A

The Relationship Between PTEN Gene Expression and the Development of Parotid Gland Polymorphic Adenoma

LIU Zhiming, ZHANG Hong, HUANG Li, et al
(*Stomatology Center, Renmin Hospital of Wuhan University, Wuhan* 430060 *China*)

Abstract: **Objective** To analyze the relationship between PTEN gene expression and the development of parotid gland polymorphic adenoma. **Methods** 25 cases of parotid gland polymorphic adenoma were selected in our hospital's department of Stomatology, and 20 cases of normal parotid gland were selected as control group, pleomorphic adenoma of parotid adenoma tissues, 0.5 cm~2 cm of tumor adjacent tissues, sublingual gland, and normal salivary gland tissue were collected, to compare the expressions of PTEN mRNA and PTEN protein in different tissues; and the expression of PTEN mRNA and PTEN protein in the recurrent group, the non-recurrence group and the normal parotid gland were compared. **Results** The PTEN mRNA expression of adenoma tissues, 0.5 cm of tumor adjacent tissue, 1 cm of tumor adjacent tissue, 1.5 cm of tumor adjacent tissue was significantly lower than that of normal glandular tissue and sublingual gland tissue. The PTEN protein expression positive rate of adenoma (56%) and 0.5 cm of tumor adjacent tissue (64%) was significantly lower than that of normal glandular tissue (100%) and sublingual gland (96%); The expression of PTEN mRNA in the recurrent group (0.413±0.052) was significantly lower than that in normal tissues (0.947±0.061) and the non-recurrent group (0.639±0.058); The positive expression rate of PTEN protein in recurrent group (27.3%) was significantly lower than that of normal gland tissues (100%) and non-recurrence group (71.4%) (all $P<0.05$). **Conclusion** The expression of PTEN in the tissues of parotid gland was lower than that of normal parotid gland and sublingual gland tissues, and in recurrent group was lower than that in normal groupand non-recurrence group.

Key words: parotid gland polymorphic adenoma; PTEN mRNA; PTEN protein; recurrence

腮腺多形性腺瘤作为一种常见上皮病变性良性肿瘤,其具有多种病理形态[1],且瘤体成分复杂,其

收稿日期:2016-01-22;**修回日期:**2016-04-20

中包含有上皮组织、皮下粘液和胶质[2],造成其具有较高侵袭性及复发性,能够恶化成为恶性肿瘤[3]。既往研究显示,腮腺多形性腺瘤转变为恶性肿瘤和基因异变具有相关性,但关于具体何种基因决定其生长及恶化[4],医学界仍处于争论中。

PTEN 作为新发现一种肿瘤抑制基因,存在于人 10 号染色体上,其能够抑制特异性磷酸酶活性,从而实现抑癌功效[5]。文献称,PTEN 参与和影响多种恶性肿瘤发生、发展,并能显著调控细胞凋亡及迁移[6],故笔者选择选取本院口腔科收治的 25 例腮腺多形性腺瘤标本作为研究对象,旨在探讨 PTEN 表达和腮腺多形性腺瘤生长及恶化间相关性。现将研究结果总结如下。

1 资料与方法

1.1 一般资料 选取本院口腔科收治的腮腺多形性腺瘤 25 例,其中男性 17 例,女性 8 例,年龄 29~65 岁,平均年龄(42.34±7.85)岁,其中复发性腮腺多形性腺瘤 11 例,其中男性 7 例,女性 4 例,年龄 32~63 岁,平均年龄(41.42±7.43)岁,复发时间2.8~7.2 年,平均(4.29±1.45)年;未复发腮腺多形性腺瘤 14 例,其中男性 10 例,女性 4 例,年龄 30~65 岁,平均年龄(42.62±7.32)岁;同时选取正常腮腺组织 20 例作为对照,其中男性 14 例,女性 6 例,年龄 30~65 岁,平均年龄(42.59±7.18)岁。病例组和对照,复发和未复发组在年龄上无显著差异(P>0.05)。

1.2 纳入排除标准

1.2.1 *病例纳入标准*[7] (1)经两位有经验的医生读取病理切片确诊的腮腺多形性腺瘤患者。(2)符合医学伦理,并且和研究对象签订了知情同意书。

对照纳入标准:(1)选取具有可比性的对照,并采集腮腺组织。(2)符合医学伦理,并且和研究对象签订了知情同意书[8]。

1.2.2 *排除标准* (1)病理标本保存不完整的患者。(2)不愿参与研究的研究对象。

1.3 检测方法

1.3.1 *PTEN mRNA 检测方法* 兔抗人 PTEN 多克隆抗体(工作浓度 1∶50)购自美国 Abcam 公司,SP 免疫组化试剂盒购自上海研卉生物科技有限公司。采用 Trizol 法提取组织总 PTEN mRNA。取出 -70 ℃冷存下 100 mg 胰腺多形性腺瘤与正常涎腺组织分别提取其总 RNA,滴入 1 mL Trizol 放有提取组织玻璃匀浆器内,并于冰上充分匀浆。后将 10 mL浆液体置于 DEPC 处理后 EP 管内,室温下静置5 min。滴入 5 mL 氯仿,充分混匀,室温下静置 3 min。4 ℃、4 000 rpm 离心 5 min。弃上清液,滴入 1 mL DEPC 水配制 75%乙醇,4 ℃、3 200 rpm 离心 5 min,弃上清液,晾干、滴入 20 μL DEPC 水,加热至 60 ℃促溶 10 min,-25 ℃冷存。波长 260 nm 分光测定 mRNA 表达,OD 取值 1,在光路中,n 倍稀释样品选择 ddH_2O,双蒸水作为空白对照,读出 OD_{260}值,稀释前样品浓度:RNA = 40×OD_{260}值×稀释倍数 n/1 000,RNA 浓度 = OD_{260} 值 × 2.4。PCR 法检测 mRNA,反应体系:2 μL dNTP Mixture,4 μL $MgCl_2$,0.5 μL RNasin,2 μL 10×buffer,0.75 μL 反转录酶,1 μL Oligo DT 引物,8~20 μL ddH_2O。反应条件:45 ℃ 60 min,95℃ 5 min,5℃5min。上游引物序列:5′-AGATGGGTCTATGTTGTCCAGG-3′,下游引物序列:5′-GGGTGCAGTAATGACATTGTGG-3′,扩增片断长度为 220 bp。扩增体系:1 μL dNTP Mixture,2 μL cDNA,5 μL 10 × PCR buffer,上、下游引物各 1.25 μL,0.25 μL 反转录酶,35~50 μLddH_2O,3.7 μL $MgCl_2$。

反应条件:94 ℃ 预变 5 min,94 ℃ 变性 30 s,60 ℃退火 40 s,72 ℃延伸 40 s,72 ℃终末延伸 5 min,共 36 个循环,5 ℃保温。2.0%琼脂糖凝胶电凝,凝胶图象分析仪检测分析 PTEN mRNA,bp 值和产物电泳条带数量。

1.3.2 *PTEN 蛋白检测方法* 免疫组织化学测定 PTEN 蛋白,取多形性腺瘤与正常涎腺组织常规制备石蜡标本后切成厚度为 3~4 μm 切片,后将切片置于多聚赖氨酸处理后玻片上,并对其行二甲苯脱蜡、梯度酒精水化,放入 PBS 洗 3 次,5 min/次,3% H_2O_2 滴入切片玻片上,静置 30 min,PBS 洗 3 次,5 min/次。滴加山羊血清封闭液,于室温下反应 20 min,甩去多余液体。滴入 50 μL 兔抗人 PTEN 多克隆抗体作为一抗,室温条件下静置 1h,置于 4℃过夜后,37℃复温 30 min。PBS 洗 3 次,5 min/次,滴入 50 μL 辣根过氧化物酶标记的链亲和素作为二抗,室温静置 30 min,PBS 洗 3 次,5 min/次,DAB 显色 5 min,显微镜观察及掌握染色程度,取出自来水冲洗 5 min,苏木精复染 5 min,盐酸酒精分化,常规脱水、透明及封片,置于光镜下检查。

1.4 观察指标和检查方法 分别采集腮腺多形性腺瘤患者的腺瘤组织、瘤旁 0.5 cm 组织、瘤旁

1 cm组织、瘤旁 1.5 cm 组织、瘤旁 2 cm 组织、舌下腺组织,以及正常对照的腮腺组织,比较不同组织中 PTEN mRNA、PTEN 蛋白的表达差异;比较复发组、未复发组和正常腮腺组织中 PTEN mRNA 及蛋白的表达差异。

1.5 统计学方法 用 spss16.0 进行数据分析,PTEN mRNA 表达用均数±标准差($\bar{x}\pm s$),用 t 检验进行两组间比较,PTEN 蛋白表达阳性率以百分率(%)表示,用 χ^2 检验进行两组间比较;以 $P<0.05$ 表示有统计学差异意义。

2 结 果

2.1 正常腺体组织、腮腺多形性腺瘤与舌下腺组织中 PTEN mRNA 表达比较 腺瘤组织、瘤旁 0.5 cm组织、瘤旁 1 cm 组织、瘤旁 1.5 cm 组织中 PTEN mRNA 表达均低于正常腺体组织($P<0.05$);腺瘤组织、瘤旁 0.5 cm 组织、瘤旁 1 cm 组织、瘤旁 1.5 cm 组织中 PTEN mRNA 表达均低于舌下腺组织($P<0.05$);瘤旁 2 cm 组织中 PTEN mRNA 表达与正常腺体组织和舌下腺组织无显著性差异($P>0.05$)。见表 1。

表 1 正常腺体组织、腮腺多形性腺瘤与舌下腺组织中 PTEN mRNA 表达比较

组别	例数	PTEN mRNA 表达(相对密度值)
正常腺体组织	20	0.947±0.061
腺瘤组织	25	0.556±0.053[ab]
瘤旁 0.5 cm 组织	25	0.598±0.057[ab]
瘤旁 1 cm 组织	25	0.621±0.051[ab]
瘤旁 1.5 cm 组织	25	0.785±0.049[ab]
瘤旁 2 cm 组织	25	0.802±0.055
舌下腺组织	25	0.916±0.072

与正常腺体组织比较,a:$P<0.05$;与舌下腺组织比较 b:$P<0.05$

2.2 正常腺体组织、腮腺多形性腺瘤与舌下腺组织中 PTEN 蛋白表达比较 腺瘤组织(56.0%)和瘤旁 0.5 cm 组织(64.0%)中 PTEN 蛋白表达阳性率均低于正常腺体组织(100.0%)和舌下腺组织(96.0%)($P<0.05$);瘤旁 1 cm 组织、瘤旁 1.5 cm 组织、瘤旁 2 cm 组织中 PTEN 蛋白表达阳性率与正常腺体组织和舌下腺组织无显著性差异($P>0.05$)。见表 2。

表 2 正常腺体组织、腮腺多形性腺瘤与舌下腺组织中 PTEN 蛋白表达比较

组别	例数	阴性	阳性	阳性率(%)
正常腺体组织	20	0	20	100.0
腺瘤组织	25	11	14	56.0[ab]
瘤旁 0.5 cm 组织	25	9	16	64.0[ab]
瘤旁 1 cm 组织	25	4	21	84.0
瘤旁 1.5 cm 组织	25	3	22	88.0
瘤旁 2 cm 组织	25	1	24	96.0
舌下腺组织	25	1	24	96.0

与正常腺体组织比较,a:$P<0.05$;与舌下腺组织比较 b:$P<0.05$

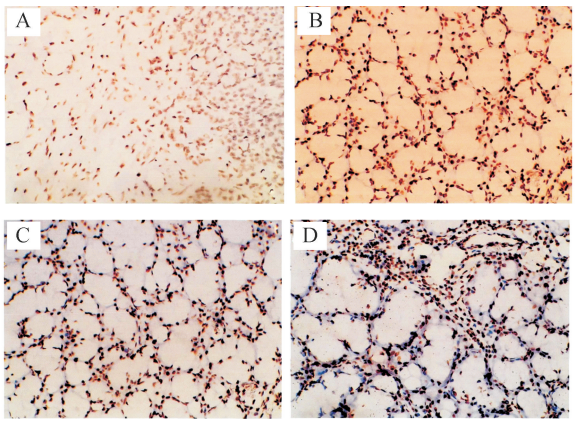

图 1 免疫组织化学测定 PTEN 蛋白 A:多形性腺瘤组织;B:瘤旁组织;C:舌下腺组织;D:正常腺体组织

2.3 复发组腮腺多形性腺瘤组织与未复发组和正常腺体组织的 PTEN mRNA 表达比较 复发组腺瘤组织中 PTEN mRNA 表达(0.413±0.052)均低于正常腺体组织(0.947±0.061)和未复发组腺瘤组织(0.639±0.058)($P<0.05$)。

表 3 复发组腮腺多形性腺瘤组织与未复发组和正常腺体组织的 PTEN mRNA 表达比较

组别	例数	PTEN mRNA 表达(相对密度值)
正常腺体组织	20	0.947±0.061
未复发组腺瘤组织	14	0.639±0.058[a]
复发组腺瘤组织	11	0.413±0.052[ab]

与正常腺体组织比较,a:$P<0.05$;与未复发组腺瘤组织;b:$P<0.05$

3 讨 论

PTEN 作为一种人类基因,其主要位于人染色体 10q23 片段同源丢失区上[8]。该基因由八个内含子和九个外显子组成,其生理结构可分为一个脂质

结合 C2 区、一个由五十个氨基酸组成的羧基端域和一个氨基端磷酸酶域[9]。PTEN 生理功能主要通过氨基端产生,能够介导和参与调控人体多种信息传导途径,并影响细胞凋亡[10]。此外,该基因的羧基端区属于基因性癌变易发、高发区,因此,抗癌领域常选择该区作为肿瘤病变检测的主要靶区之一。

通过参阅资料可知,PTEN 突变或基因片段病理性缺失能够诱发多种癌症这是因为 PTEN 能够调控人体细胞周期[11],对 P21、P27 和 P51 等细胞周期素依赖激酶抑制因子产生特异性影响,显著调控细胞生长、增殖;PTEN 还能促使 PIP3 脱磷酸化,造成受 PI3K 调控的细胞生长因子信号传输通路被阻断,维持正常细胞生长周期;而 PTEN 缺失可致 PIP3 过表达,诱发其下游各类信号分子活性增强,产生级联反应促使细胞病变转化,此外 PTEN 显著增高,直接造成细胞阻滞于 G1 期,无法向 S 期进阶,增强细胞病变可能性[12]。文献称,PTEN,缺失或失活能够诱发腮腺多形性肿瘤产生、发展,而其表达水平和腮腺多形性肿瘤生长及预后具有密切关系[13]。

在本文中,我们通过分别检测腮腺多形性腺瘤和正常腮腺组织内 PTEN mRNA 表达水平,结果显示腺瘤组织、瘤旁 0.5 cm 组织、瘤旁 1 cm 组织、瘤旁 1.5 cm 组织内 PTEN mRNA 表达均低于正常腺体组织($P<0.05$);而腺瘤组织、瘤旁 0.5 cm 组织、瘤旁 1 cm 组织、瘤旁 1.5 cm 组织中 PTEN mRNA 表达均低于舌下腺组织($P<0.05$);瘤旁 2 cm 组织中 PTEN mRNA 表达与正常腺体组织和舌下腺组织无显著性差异($P>0.05$),这表明 PTEN 表达增高可能是诱发腮腺多形性肿瘤发生、发展的相关因素,且该基因表达水平还能评估癌变组织恶性程度,可能影响肿瘤细胞生长、增殖及向远处侵润、迁移,肿瘤组织恶性和分化程度越高,其表达水平越高。在研究中,我们通过对腮腺多形性腺瘤和正常腮腺组织内 PTEN 蛋白表达进行免疫组织化学测定,结果显示腺瘤组织和瘤旁 0.5 cm 组织内 PTEN 蛋白表达阳性率均低于正常腺体组织及舌下腺组织,且差异均具有统计学意义($P<0.05$);瘤旁 1 cm 组织、瘤旁 1.5 cm 组织、瘤旁 2 cm 组织中 PTEN 蛋白表达阳性率与正常腺体组织和舌下腺组织无显著性差异($P>0.05$)。这表明 PTEN 由于腮腺多形性腺瘤而造成其蛋白阳性表达率上升,而瘤旁 1 cm 腺体组织蛋白表达率接近于腮腺组织,这表明恶性程度越高,PTEN 蛋白表达越低。在研究中,我们发现舌下腺组织 PTEN 基因和蛋白和正常正常腮腺组织相近,这是因为该组织标本来自舌下腺导管堵塞、涎液淌留形成囊肿,其虽属于炎性病变组织,但无基因异变,因此其 PTEN 基因和蛋白均无异变。

PTEN 基因及蛋白表达和腮腺多形性腺瘤预后具有相关性,可通过检测 PTEN 对患者预后进行评估、判断[14]。在本研究中,复发组腺瘤组织中 PTEN mRNA 表达、PTEN 蛋白表达阳性均低于正常腺体组织和未复发组腺瘤组织($P<0.05$),这表明 PTEN 不仅和腮腺多形性腺瘤发生、发展具有相关性,同时也能决定其远期复发,我们认为若采取措施增强 PTEN 表达,能够有效抑制腮腺多形性腺瘤生长,并显著降低患者远期复发。

综上所述,PTEN 低表达和腮腺多形性腺瘤生长及发展具有相关性,并能决定其复发,能够影响患者预后。

参考文献:

[1] 王宇飞,刘向辉,唐维平.PTEN 基因在腮腺多形性腺瘤中的表达及意义[J].口腔颌面外科杂志,2015,2(4):266-269.

[2] 王琮飞.PTEN 基因在腮腺多形性腺瘤中表达及意义[D].南昌:南昌大学,2011.

[3] Peng J,Li P,Gong X,et al.Aberrant CpG island methylation of PTEN is an early event in nasopharyngeal carcinoma and a potential diagnostic biomarker [J].Oncol Rep,2014,31(5):2206-2212.

[4] Sheng HZ,Liu XW,Huang XY,et al.miR-21 promotes human nucleus pulposus cell proliferation through PTEN/AKT signaling [J]. Inter J Mole Sci, 2014, 15 (3): 4007-4018.

[5] 卫星,宋卫东,牟永平,等.mTOR 和 PTEN 基因在大肠癌组织中的表达及临床意义[J].职业与健康,2015,31(8):1041-1044.

[6] Banadakoppa M,Goluszko P,Liebenthal D,et al.PI3K/Akt pathway restricts epithelial adhesion of Dr + Escherichia coli by down-regulating the expression of decay accelerating factor[J].Exp Biol Med (Maywood), 2014,239(5):581-594.

[7] Razis E,Pentheroudakis G,Rigakos G,et al.EGFR gene gain and PTEN protein expression are favorable prognostic factors in patients with KRAS wild-type metastatic colorectal cancer treated with cetuximab[J].J Cancer Res Clin Oncol,2014,140(5):737-748. (下转第 547 页)

生几率[7]。而 PCI 术后心肌损伤与炎症有关,hs-CRP 为临床常见炎症指标,除了对体内炎症状态反映外,还能反映冠脉病变严重程度[8]。阿托伐他汀抗炎作用有利于修复血管,进而达到保护围手术期心肌的目的。本研究结果显示相比常规剂量阿托伐他汀,双倍剂量阿托伐他汀在抗炎、心肌保护上有明显优势,与马树人,等[9]人研究结果基本一致。另外,阿托伐他汀主要不良反应为胃肠道反应、肝损害,通常情况下常规剂量(低剂量)阿托伐他汀用药后 ALT 升高发生率不足 1%,而高剂量(80 mg/天)用药后 ALT 升高发生率达 10.0%左右[10]。本研究结果显示观察组 AST 增高率 9.3%,BUN 增高率 7.0%,比对照组的 7.0%、4.6%高,但两组比较差异无统计学意义($P>0.05$)。表明双倍剂量阿托伐他汀相比常规剂量用药不会明显增加药物不良反应。

综上所述,相比常规剂量阿托伐他汀用药,双倍剂量用药能明显降低冠心病患者 PCI 术后血脂水平,保护心肌,明显减少支架内再狭窄、心肌梗死发生,且不显著增加药物不良反应,安全可靠。

参考文献:

[1] 姜大春,唐旭东,尹刚,等.阿托伐他汀治疗支架植入术后高原冠心病患者的临床观察[J].西南国防医药,2011,21(9):956-958.

[2] 李文华,王冬松,李东野,等.大剂量阿托伐他汀预防冠状动脉介入诊疗术后对比剂肾病的临床效果研究[J].中国全科医学,2012,15(30):3463-3465.

[3] 王明瑜.不同剂量阿托伐他汀对冠状动脉介入治疗患者的疗效评价[J].医学综述,2012,18(12):1911-1913.

[4] 师姗姗,刘幼文,金光临,等.不同剂量阿托伐他汀对经皮冠状动脉介入治疗后脂联素水平和主要心血管事件的影响[J].岭南心血管病杂志,2014,20(3):303-306,313.

[5] 王显利,廉秋芳,王雅宁,等.不同剂量阿托伐他汀对经皮冠状动脉介入治疗后主要不良心血管事件的影响[J].中国循证心血管医学杂志,2015,7(5):679-681.

[6] 汤达鹏,刘凌华,陈涛,等.不同剂量阿托伐他汀在冠脉介入治疗围手术期的应用研究[J].海南医学院学报,2012,18(6):830-832.

[7] 贾智,唐金国,廖礼强,等.阿托伐他汀对冠心病患者心室重塑及其相关血清指标的影响[J].西部医学,2015,27(3):403,407.

[8] 何义,徐丹蕾,徐云根,等.不同剂量阿托伐他汀对急性 ST 段抬高心肌梗死行直接经皮冠状动脉介入术患者血清超敏 C 反应蛋白的影响[J].中国临床保健杂志,2015,18(3):316-317.

[9] 马树人.较大剂量阿托伐他汀对择期 PCI 术者心肌保护作用[J].东南大学学报:医学版,2011,30(6):901-904.

[10] 谢进,李欣,许臣洪,等.PCI 围术期阿托伐他汀强化治疗对冠心病患者术后再狭窄的影响[J].四川医学,2012,33(6):989-991.

(本文编辑:秦旭平)

(上接第 543 页)

[8] Tural D,Serdengecti S,Demirelli F,et al.Clinical significance of p95HER2 overexpression,PTEN loss and PI3K expression in p185HER2-positive metastatic breast cancer patients treated with trastuzumab-based therapies[J].Br J Cancer,2014,110(8):1968-1976.

[9] Deng X,Hu J,Ewton DZ,et al.Mirk/dyrk1B kinase is up-regulated following inhibition of mTOR [J]. Carcinogenesis,2014,35(9):1968-1976.

[10] Lahtz C,Stranzenbach R,Fiedler E,et al.Methylation of PTEN as a prognostic factor in malignant melanoma of the skin[J].J Invest Dermatol,2010,130(2):620-622.

[11] 毛济雄,及昕,林涛,等.腮腺多原发性肿瘤临床研究进展[J].中国老年学杂志,2015,05(02):558-560.

[12] 谢强,黄作平,闫雍容,等.miR-221 调控 PTEN/Akt 信号介导人胶质瘤耐药细胞上皮间质转化相关基因的表达 [J].南方医科大学学报,2014,34(2):218-222.

[13] Chen K,Mo J,Zhou M,et al.Expression of PTEN and mTOR in sacral chordoma and association with poor prognosis[J].Med Onco,2014,31(4):886-886.

[14] Zhang LL,Liu J,Lei S,et al.PTEN inhibits the invasion and metastasis of gastric cancer via downregulation of FAK expression [J]. Cell Signal, 2014, 26 (5): 1011-1020.

(本文编辑:秦旭平)