DOI:10.15972/j.cnki.43-1509/r.2015.03.023

·临床经验·

胰腺实性假乳头状瘤的多层螺旋 CT 表现

彭建春[1],李毓红[2],方向军[1*],郭　阳[1],唐智明[1]

(1.南华大学附属第二医院放射科,湖南 衡阳 421001;2.南华大学附属第一医院放射科)

摘　要:　目的　总结胰腺实性假乳头状瘤(SPTP)的多层螺旋 CT(MSCT)表现,提高对该疾病的认识。　**方法**　回顾性分析 9 例经手术病理证实的 SPTP 患者的临床资料与多层螺旋 CT 表现。　**结果**　肿块均呈圆形或卵圆形,位于胰头 4 例,胰体 3 例,胰颈、胰尾各 1 例。9 例肿块均囊实相间,1 例包膜弧线样钙化,2 例实质内点状钙化,3 例可见新鲜出血;双期增强扫描所有病灶实性部分动脉期明显强化,静脉期渐进性强化,但强化程度低于周围正常胰腺组织,囊性部分无强化,其中 2 例动脉期肿瘤内见不规则细小血管影,其中胰管扩张者 2 例。9 例肿物病理切面均见出血、坏死及囊变,镜下见特征性假乳头状结构。　**结论**　胰腺实性假乳头状瘤的 CT 表现有一定的特点,能反映病理特征,是术前诊断该疾病的主要方法;多排螺旋 CT 的重建技术能帮助空间定位。

关键词:　胰腺;　实性假乳头状瘤;　MSCT

中图分类号:R817　　**文献标识码:**A

胰腺实性假乳头状瘤(solid pseudopapillary tumors of pancreas,SPTP)是一种少见的良性或具有低度恶性潜能的胰腺肿瘤,该肿瘤因其临床症状不典型及影像学报道较少,容易漏诊和误诊。笔者收集经本院手术、病理证实的 9 例 SPTP,回顾性分析其多层螺旋 CT 表现,旨在加深对这一疾病的认识,提高术前 CT 诊断符合率。

1　资料与方法

1.1　一般资料　收集本院 2009 年 1 月 ~ 2014 年 6 月经手术病理证实的 SPTP 9 例。9 例均为女性,年龄 21 ~ 42 岁,中位年龄 29 岁。3 例患者腹胀、腹痛,2 例患者左中上腹扪及包块就诊,4 例 B 超体检发现。患者肿瘤标记物癌胚抗原 CEA、CA19-9、CA125 检查均为阴性。

1.2　检查方法　1.2.1　CT 检查　9 例患者均行 CT 平扫及双期增强扫描检查。CT 使用 Philips Brilliance 16 层螺旋 CT 机,扫描范围自膈顶至胰腺钩突下缘。扫描参数:准直器宽度 5 mm,螺距 0.938,管电压 120 KV,管电流 250 mAs,重建间隔 1 mm。增强扫描使用双桶高压注射器,经肘前静脉注射碘海醇(100 mL∶30 g[1]),注射剂量 1.5 ~ 2.0 mL/kg,流率 3 mL/s,动脉期延迟时间 20 ~ 25 s,静脉期延迟时间 60 ~ 65 s。图像均行多平面重建(MPR)处理,阅片由 2 名高年资腹组诊断医师独立观察、分析并达成共识,对病灶的部位、形态、大小、密度、包膜、囊实性成分、出血、钙化、强化方式及强化程度进行记录并分析。

1.2.2　病理检查　标本经石蜡包埋、切片,行染色及增殖指数 Ki-67、CD56、PR、波形蛋白 Vimentin、突触素 Syn 免疫组织化学检查。

2　结　　果

2.1　CT 表现　肿块位于胰头 4 例,胰体 3 例,胰颈、胰尾各 1 例,形态呈圆形或卵圆形,肿瘤最大直径 4.3 ~ 12.5 mm(6.8 ± 0.7 mm)。平扫肿块呈等、低密度,囊实相间,CT 值 18 ~ 34 HU,1 例包膜呈弧线样钙化,2 例实质内见点状钙化,3 例可见新鲜出血(CT 值 45 ~ 52 HU)。增强扫描肿瘤实性部分动脉期明显强化,CT 值 74 ~ 82 HU,静脉期进行性强化,CT 值 84 ~ 90 HU,强化程度弱于周围胰腺组织,囊性成分均无强化。2 例动脉期肿瘤内见不规则细小血管影,2 例胰管轻度扩张。肿瘤实性区域多位于肿块边缘。8 例包膜完整光滑,1 例胰头部肿块包膜局部不完整,并与十二指肠降段分界不清(图 1)。

2.2　手术及病理　2 例行胰头肿物及十二指肠切除,1 例行胰尾及脾切除,其余行肿块局灶性切

收稿日期:2014 - 11 - 13;**修回日期:**2015 - 01 - 23

* **通讯作者,**E-mail:fangxiangjun118@163.com.

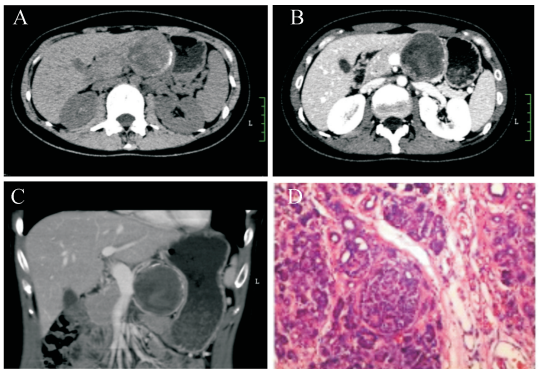

图 1 典型病例 CT 扫描及病理图片 A:胰颈部肿物,平扫囊实相间,内见出血,包膜钙化;B:增强后肿瘤实性部分明显强化,囊性部分无强化,包膜可见强化;C:MRP 显示肿瘤空间位置及毗邻;D:显微镜下肿瘤由弥漫分布的圆形细胞构成,瘤细胞大小较一致,异型性不明显,部分区域细胞呈乳头状,乳头轴心及间质可见粘液变及玻璃样变

除。术中均行肝门区、肠系膜及腹膜后淋巴结清扫,未见淋巴结转移。1 例肿瘤浸润性生长,侵犯胰腺组织,包膜血管及十二指肠黏膜下血管均见瘤栓。镜下肿瘤组织由实性区、假乳头区和囊性区以不同比例混合而成。肿瘤细胞形态较一致,呈圆形或椭圆形,常见核沟,核仁不明显,核分裂相罕见。免疫组化:CD56(+)9 例、PR(+)7 例、Vimentin(+)6 例、AAT(+)5 例、Syn、NSE 灶性弱(+)、Ki-67 约 2% ~5%(+)。

3 讨 论

3.1 SPTP 的临床特点 SPTP 于 1959 年由 Frantz 首先报道,1996 年世界卫生组织统一命名为 SPTP。SPTP 的组织起源及发病机制均不清楚,目前多数学者认为该肿瘤细胞不同于任何一种胰腺细胞,可能起源胰腺胚胎多能干细胞[1-3],本组病例 NSE、Syn、Vimentin、AAT 等多种阳性表达支持这一学说。SPTP 的发病机制目前认为是 β-catenin 基因第 3 外显因子突变造成 WNT 信号通路异常所致,表现为 β-catenin 和 E-cadherin 免疫组化的异常表达,同时伴随细胞周期蛋白 cyclinD1 的过渡表达。本病发病率低,约占胰腺原发肿瘤的 1% ~6%,发病年龄以 20 ~30 岁青年女性多见,偶尔发生于 40 岁以上的中老年人。本组 9 例患者全为女性,中位年龄 29 岁,3 例患者年龄大于 30 岁,年龄最大为 42 岁,与文献报道相符[4-5]。SPTP 患者临床症状不典型,多因腹胀、腹痛、消化不良或触及腹部肿物就诊发现,实验室检查一般无异常发现,肿瘤标志物检测为阴性。本组病例中 4 例患者体检时偶然发现,3 例患者出现腹胀、腹痛,2 例患者左中上腹可扪及包块,肿瘤标记物 CEA、CA19-9、CA125 检查均为阴性。SPTP 患者外科手术切除后愈后良好,极少复发及转移,5 年生存率达 95% 以上[6]。

3.2 SPTP 的病理特征 大体观 9 例 SPTP 均呈囊实性,切面多房囊性,囊内容物为咖啡色液体或灰红色絮状物,镜下常有包膜或纤维组织分隔,由实性区、假乳头区和囊性区以不同比例混合组成。肿瘤实性区由大小较一致的肿瘤细胞围绕纤维血管轴心复层排列形成假乳头状结构为其特征性改变(图 1D),由于肿瘤间质含大量薄壁、脆弱血管,缺乏有力的支架结构,故易发生出血,出血是该肿瘤的特征之一。免疫组化:肿瘤细胞 Vimentin、PR、CD56、NSE、Syn、AAT 等多种阳性表达,免疫表型这种兼有胰腺外分泌、内分泌及上皮来源的多样性表达构成了 SPTP 的一大特点。虽然免疫组化中没有一种抗体是特异性诊断标记,但对抗体的联合检测,对 SPTP 的诊断及鉴别诊断仍具有重要意义。

3.3 SPTP 的 MSCT 表现及其病理学基础 肿瘤可发生于胰腺的任何部位,以胰头部多见,本组病例中有 4 例发生于胰头,占 44.4%;肿瘤一般较大,本组最大直径约 12.5 mm,最小约 4.3 mm,平均 6.8 mm。形态呈圆形或卵圆形,膨胀性生长,肿瘤包膜多完整,与正常胰腺组织及周围血管分界清晰,极少侵犯邻近组织及器官。本组仅 1 例包膜局部被侵犯,术中见邻近胰腺组织侵犯,肿瘤包膜血管及十二指肠黏膜下血管见瘤栓,病理切片肿瘤细胞学形态尚好,无坏死,未见核分裂,但生物学行为呈浸润性生长,侵犯血管并形成大量瘤栓,考虑为侵袭性实性假乳头状瘤。因此,包膜是否完整可作为 CT 上肿瘤是否具有侵袭性的依据。肿瘤通常由不同比例的囊实性成分共同组成,少数可表现为完全囊性或完全实性,本组病例均为囊实相间,实性区多位于肿瘤边缘,囊性区多见出血及坏死,本组 3 例(占 33.3%)肿块内可见新鲜出血,呈相对高密度,反映了病理特征。钙化亦是该肿瘤较常见的征象之一,本组 2 例肿块内见点状钙化灶,1 例包膜呈弧线样钙化,其病理基础可能为肿瘤间质或纤维血管轴心易发生黏液样变性及囊性区出血坏死。增强扫描肿瘤实性成分动脉期即明显强化,静脉期进行性强化,强化程度弱于周围正常胰腺组织,这一特点笔者认

为可能是由于病变间质内有大量薄壁纤细血管及血窦,内部血流缓慢有关,本组 2 例动脉期强化肿块内还可见不规则血管影。肿瘤极少累及胆总管,本组病例均无胆管扩张,但有 2 例胰腺体尾部胰管扩张,可能为胰头部肿块较大,膨胀性生长压迫主胰管所致。MSCT 后处理技术 MPR 能准确定位,多方位显示肿块与胰腺关系,并能多发角度观察肿瘤对邻近组织的压迫、侵犯情况(图 1C)。

3.4 SPTP 需与下列疾病鉴别 (1)胰腺浆液性或粘液性囊腺瘤:均好发于中老年女性,胰腺体尾部多见,微囊型为浆液性囊腺瘤的典型表现,中央放射状瘢痕钙化具有一定特征性;粘液性囊腺瘤一般呈单个或多个大囊,10% ~25% 可见囊壁或分隔的蛋壳样钙化[7]。(2)胰腺癌:中老年人多见,肿瘤易向胰腺背侧生长,胰头部肿瘤容易侵犯胆总管引起肝内外胆管扩张,增强扫描肿瘤为乏血管肿瘤,强化不明显等为其特点。(3)无功能性胰岛细胞瘤:肿瘤常较大,增强扫描肿瘤强化十分明显,其强化程度均高于周围正常胰腺组织。

参考文献:

[1] Choi JY, Kim MJ, Kim JH, et al. Solid pseudopapillary tumor of the pancreas: typical and atypical manifestations [J]. AJR, 2006, 187(2): 178-186.

[2] Martin RC, Klimstra DS, Brennan MF, et al. Solid-pseudopapillary tumor of the pancreas: a surgical enigma [J]. Ann Surg Oncol, 2002, 9(1): 35-40.

[3] Kosmahl M, Seada LS, Janig U, et al. Solid-pseudopapillary tumor of the pancreas: its origin revisited [J]. Virchows Arch, 2000, 436(5): 473-480.

[4] 丁敏,螳国铮,王晓秋,等. 胰腺实性-假乳头状瘤 8 例临床病理分析[J]. 临床与实验病理学杂志, 2003, 19(5): 474-475.

[5] 缪飞,展颖,王晓颖,等. 胰腺实性-假乳头状瘤的影像与病理诊断分析[J]. 临床放射学杂志, 2004, 23(7): 589-592.

[6] Huang HL, Shih SC, Chang WH, et al. Solid-pseudopapillary-tumor of the pancreas: clinical experience and literature review[J]. World J Gastroenterol, 2005, 11(9): 1403-1409.

[7] Sahani DV, Kadavigere R, Saokar A, et al. Cystic pancreatic lesions: a simple imaging-based classification system for guiding management [J]. Radiographics, 2005, 25(6): 1471-1484.

(此文编辑:蒋湘莲)