文章编号:2095-1116(2014)04-0416-03

·临床经验·

眉下切口 SMAS 层悬吊在上睑年轻化手术中的应用

刘志坤[1],杨 锋[1],蒋 斌[1],蒋 晟[2],曾 健[1],肖 霞[1]

(1. 南华大学附属第二医院整形美容科,湖南 衡阳 421001;2. 广州曙光医学美容医院)

摘 要: 目的 总结眉下切口 SMAS 悬吊在上睑年轻化手术中的应用体会。 **方法** 选择具有适应证的上睑皮肤松弛患者,设计不同形状的眉下切口入路,沿皮下及 SMAS 层深面分离,去除多余的上睑皮肤和部分外侧眼轮匝肌,根据情况去除臃肿的眶隔脂肪或进行眶隔脂肪重塑,并将眼轮匝肌悬吊固定于眉脂肪垫深面筋膜上,分层缝合切口。 **结果** 本组 56 例患者术后随访 1 年,患者均自觉效果满意。上睑皮肤松弛下垂得到明显矫正,臃肿外观得到明显改善,手术效果确切自然,切口隐蔽,瘢痕不明显。 **结论** 实施眉下切口 SMAS 层悬吊进行上睑年轻化手术符合上睑正常解剖特点,术后效果确切,切口隐蔽,瘢痕不明显。

关键词: 眉下切口; SMAS; 上睑年轻化

中图分类号:R625.1 **文献标识码:**A

随着年龄的增长,面部老化在上睑区域主要表现为皮肤肌肉松弛下垂,严重者遮盖睑裂影响视野,尤其以外侧皮肤下垂明显,形成所谓的“三角眼”外观[1-2];皮肤肌肉松弛造成外眦部皱纹加深增多,“鱼尾纹”进一步加重。上睑年轻化手术方法多样,应根据不同临床表现及患者要求选择不同切口实施。对于单纯上睑皮肤松弛特别是外侧皮肤松弛的患者,本文通过眉下切口表浅肌肉腱膜系统(superficial musculoaponeurotic system, SMAS)层次悬吊进行上睑成形术,取得了良好效果。现报道如下。

1 资料与方法

1.1 一般资料

2011 年 3 月 ~ 2012 年 10 月,选择南华大学附属第二医院医疗美容科门诊要求行上睑皮肤松弛的 56 例患者实施眉下切口 SMAS 层悬吊上睑成形术。患者年龄 40 ~ 56 岁,均为女性。入选患者适应证[3]:患者以上睑皮肤特别是外侧皮肤松弛为主要临床表现及手术意愿;此前曾行眉下切口手术者;希望保护天生的重睑皱襞者,排除要求行重睑切口进行上睑皮肤松弛矫正的患者;术前曾行或计划术后实施文眉患者;眉眼距离较宽或眉部自身较宽要求行缩窄手术,术后剩余皮肤宽度大于 18 mm;双侧眉部外形对称,排除双侧眉部水平位置不一致及以眉部明显下垂为临床表现的患者。患者术前均进行详细沟通,了解患者手术意图并采集影像资料。术前常规行血常规、凝血功能检查,排除有心、肺重要脏器疾病及心理障碍。

1.2 手术方法

1.2.1 切口设计 取患者坐位,双眼平视前方,根据上睑皮肤松弛程度,先用标记笔沿眉下缘或拟切除眉部的上缘顺眉部走行划线,标记鼻翼与角膜外侧切缘连线延长线及鼻翼与外眦连线延长线与此线的交点分别为 A(眉峰[4])、B(眉尾),标记角膜内侧切缘,外侧切缘竖直线与此线的交点分别为 C、D。用左手在眉上方提拉上睑皮肤,观察重睑线形态及上睑提紧的效果,用标记笔再在上述四点的正下方确定标记点,根据上睑皮肤松弛程度连接标记点设计切除皮肤形状。如患者以外侧皮肤松弛为主,则下缘切口设计为内凸外凹的“手术刀”形[5];如患者上睑内、外侧松弛程度基本一致,则下缘切口设计为中央近似平行而两端梭形收尾。切口内侧不超过眉头,外侧可沿眉尾方向适当延伸[6]。

1.2.2 操作方法 术区皮下以 2% 利多卡因(含 1∶20万肾上腺素)注射液行局部浸润麻醉,每侧 1.5 ~ 2 mL。用 11 号尖刀片沿设计画线切开直达肌肉表面,刀刃方向呈斜向下方切开避免损伤眉部毛

收稿日期:2013-11-07

作者简介:刘志坤,硕士,主治医师,研究方向:五官整形美容,E-mail:drliuzk@hotmail.com. 通讯作者杨锋,医学硕士,副主任医师,研究方向:五官整形与形体塑造,E-mail:doctoryangfeng@hotmail.com.

囊。电刀切除皮肤,切除应该从外侧开始并向内侧进行。外侧 2/3 切除的层面应较深切除部分眼轮匝肌,当切开到内侧 1/3 时,切除平面应该表浅至仅切除皮肤。切除皮肤创面彻底止血。先沿眼轮匝肌浅面分离,分离宽度至皮肤缝合无明显张力。然后用蚊式钳插入外侧切开的眼轮匝肌下疏松间隙进行钝性分离,再沿切口缘切开皮肤松弛部位对应的眼轮匝肌全层(对于内侧皮肤无明显松弛的患者可不进行内侧眼轮匝肌的切开),用眼科剪紧贴眼轮匝肌深面锐性向睑缘方向分离,注意保护内侧眶缘的眶上神经血管束。对于有眶隔脂肪膨出,眼睑臃肿的患者可以在眶隔外侧去除多余的眶隔脂肪,去除脂肪时尽量保守,平整即可,避免术后出现上睑凹陷;对于上睑内侧凹陷而外侧膨出的患者,可行外侧眶脂释放并翻转至内侧凹陷处行 6 ~ 0 尼龙线与眶隔膜固定。将分离的松解的眼轮匝肌向上方适当提紧,用 5 ~ 0 丝线穿过额肌与眉脂肪垫深部筋膜褥式缝合悬吊固定 4 ~ 5 针,悬吊方向为放射状,悬吊力量适度,避免术后眼睑闭合不全。对于伴有外眦部皱纹增多的患者,可在切口下缘外侧皮下适当扩大分离范围。皮下行 5 ~ 0 可吸收线埋没褥式缝合,皮肤用 6 ~ 0 金属线行皮内缝合。术后切口外涂红霉素眼膏并用绷带加压包扎 24 h,术后 48 h 内可冰敷减轻组织肿胀,7 天拆线。

1.3 评价标准

术后随访 12 个月,于术后 1 周、3 个月、6 个月及 12 个月再次采集影像资料,所有患者术前及术后照片均采用同一部高分辨率数码相机(相机型号:尼康 D5100)拍摄,采取相同的体位及曝光率。术前和术后上睑老化改善的程度[7]评估由患者本人和 4 位经验丰富的整形外科医师通过阅读照片后确定,以百分比表示,取平均值。改善程度分为 4 个等级:很好(改善 80% 以上),好(60% ~ 80%),一般(40% ~60%),差(40%以下)。

2 结 果

本组 56 例患者术后均未出现伤口血肿、感染及瘢痕增生、眼睑闭合不全等并发症。术后随访 12 个月,切口瘢痕不明显,上睑松弛下垂皮肤明显改善,外眦部鱼尾纹明显减轻,眉部外形无明显下垂,眉形及眼形均流畅自然。患者自觉效果满意,视野扩大,上睑轻松感,重现出青春的外观,达到了上睑年轻化的目标。术后效果评估 48 例患者为很好,8 例为较好。典型患者术前、术后对比照见图 1。

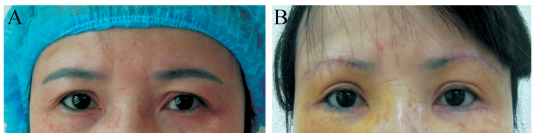

图 1 典型照片 A:术前正位;B:术后一周正位

3 讨 论

传统的中老年上睑皮肤松弛患者矫正常常采用重睑术,可以去除多余的皮肤、肌肉及膨出的眶隔脂肪。但是对于皮肤松弛明显的患者,因切除的皮肤量较大,此切口常常会切除至眉下部较厚的皮肤,造成皮肤质地厚度不一致的结合而形成不自然的重睑线;不能纠正眉部下垂及改变眉部外形;对于外眦部分“鱼尾纹”改善有限;中老年患者术后肿胀时间较长,切口常常需要切除至外眦外侧遗留较长瘢痕;且实施重睑术对于外观改变较大,许多中老年患者不易接受[6]。故对中老年患者实施重睑术矫正上睑皮肤松弛,需要术前详尽沟通,了解患者的手术诉求及意愿,尽可能避免术后纠纷,以期达到医患双方都较满意的效果。目前实施上睑整形术进行年轻化治疗的切口主要有眉下切口、眉上切口及经眉切口 3 种。对于眉眼间距较近、眉部明显松弛下垂、眉部外形不满意或双侧眉部不对称的患者,一般采用眉上切口。眉上切口术后容易遗留比较明显的瘢痕,术后瘢痕增生的时间均较眉下切口明显延长。对于眉部外形走向不满意且有术后文眉意愿的患者,可采用经眉切口切眉术,术后 3 ~ 6 个月后进行文眉修饰可掩盖切口瘢痕。对于大多数上睑皮肤松弛尤其是外侧悬垂畸形明显的患者,常采用眉下切口。

本组选择符合手术适应证的 56 例患者,采用的眉下切口设计总结了前人的经验,采取坐位确定切除皮肤的量;采用四点定位法确定皮肤切除区域及切口形状。根据前述解剖特点,绝大多数皮肤肌肉松弛表现在上睑外侧,内侧相对较少,故在眉峰及眉尾部切除皮肤量较大而角膜内侧上方对应切除皮肤量少,“手术刀”形切口能够满足上述要求[5]。最大切除皮肤宽度位于眉峰或眉峰稍外侧,最宽处可切除约 12 ~ 14 mm 皮肤。眉下切口应紧贴眉部最下一排眉毛或根据患者要求去除下部杂乱的眉毛,刀

刃切开方向应顺毛囊生长方向且斜向下方以避免损伤毛囊。上睑整形术中存在的一个难题在于睑板前皮肤和眉下皮肤在皮肤颜色、质地及厚度等的不同[3],这几乎是上睑整形术所有术式中存在的普遍现象,在行眉下切口上睑整形术也应予以注意。用电刀切除皮肤及外侧眼轮匝肌,既可以保证平稳地走行于皮下、肌肉浅面及肌肉中间,同时减少术区出血,保持术野清洁。切除应该从外侧开始并向内侧进行,横向切开皮肤的 2/3,切除的层面应该足够深,以切除部分眼轮匝肌。当向内侧切开到内侧 1/3 时,切除平面应该表浅,将皮下脂肪层留在基底[3]。在外侧切开的眼轮匝肌深面向睑缘侧分离后显露眶隔,可以去除松弛疝出的眶脂或进行外侧眶脂释放填充内侧上睑凹陷。将眼轮匝肌瓣向上悬吊固定于眉脂肪垫深部筋膜,符合皮下分离加 SMAS 分离提紧的面部除皱术第二代技术[8],较单纯皮下分离术后效果更加持久稳定。SMAS 瓣提升方向为放射状固定 4 ~ 5 针,可以避免竖直提升造成的皮肤缝合后上睑倒“V”皱褶。将外侧眼轮匝肌悬吊折叠可增强此处肌肉厚度,防止眉脂肪垫再次松弛疝出。然而眉部属于表情器官,眉脂肪垫的加入使眉处于特殊功能状态,SMAS 中肌肉纤维在其深浅两面的滑动度加大,起到促使眉上下滑动的作用。将 SMAS 层牢固固定于骨膜上会阻碍人表情的传达,给人以呆板的外观;同时可能会造成术后额部外侧皮肤软组织隐痛不适[4],引发术后患者的不良心理变化。对于外眦部皱纹明显增多的患者,可在外眦上方实施皮肤与眼轮匝肌的更广泛分离,切除松弛下垂的眼轮匝肌以达到减轻鱼尾纹的手术目的。缝合切口时采取分层缝合,有效的皮下缝合可进一步减少皮肤缝合的张力,皮肤缝合采用金属线行连续皮内缝合,金属线材料为钛镍记忆合金,可以使皮肤边缘对合整齐且术后瘢痕不明显。当然,本组患者术后随访时间仍较短,需要进一步的治疗和随访支持。目前面部年轻化的临床效果评估存在主观性,每位患者的评价存在一定的差异,需要建立统一的客观评价标准。某些患者眉下切口会遇到脱垂的泪腺,手术中要注意保护并且尽量使之复位。

对于上睑皮肤松弛特别是外侧皮肤松弛严重的患者,通过眉下切口 SMAS 层悬吊实施上睑整形术,不但可以切除松弛的皮肤和眼轮匝肌,还可以通过 SMAS 折叠悬吊以增强眉部外侧肌肉厚度,符合解剖特点,切口隐蔽,效果持久确切。对于眉毛杂乱者,眉下切口还可以去除多余的眉毛,塑造理想眉形。本手术可以改善上睑皮肤老化,重现眼睑年轻状态,是上睑年轻化治疗的一种成熟的手术方法。

参考文献:

[1] 张本寿,朱东余,查嘉华,等. 中老年人上睑皮肤松弛分型和术式选择的临床研究[J]. 中国美容医学,2012,21(6):913-915.

[2] 杨锋,刘志坤,曾健,等. 上睑皮肤松弛合并眉间皱纹的手术治疗[J]. 中国美容医学,2011,20(6):891-892.

[3] Young SK, Tai SR, Won MY, et al. Infrabrow excision blepharoplasty: applications and outcomes in upper blepharoplasty in Asian women[J]. Plast Reconstr Surg, 2008, 122(4):1199-1205.

[4] 刘凯,李青峰. SMAS 层叠固定术在眉和上睑年轻化手术中的应用[J]. 中国美容医学,2005,14(3):307-308.

[5] Har-Shai Y, Hirshowitz B. Extended upper blepharoplasty for lateral hooding of the upper eyelid using a scalpel shaped excision: A 13-year experience[J]. Plast Reconstr Surg, 2004, 113(3):1028-1035.

[6] 张斌,刘积东,张琪,等. 眉下切口皮肤切除矫正上眼睑皮肤松弛和鱼尾纹 32 例[J]. 实用皮肤病学杂志,2012,5(1):35-37.

[7] Yoshimura K, Sato K, Aoi N, et al. Cell-assisted lipotransfer for facial lipoatrophy: efficacy of clinical use of adipose-derived stem cells[J]. Dermatol Surg, 2008, 34(9):1178-1185.

[8] 王炜. 整形外科学[M]. 杭州:浙江科技出版社,1999:1095-1102.

(此文编辑:蒋湘莲)