文章编号:2095 - 1116(2013)03 - 0283 - 04 ·临床医学·

3.0T 磁共振不同序列检出妇科肿瘤盆腔淋巴结转移的比较

陈立勋[1],廖文彦[2],刘进才[1],赵 衡[1],李劲松[1],邓旭淞[1],周 菲[3]
(1. 南华大学附属第一医院放射科,湖南 衡阳 421001;2. 南华大学附属第一医院妇产科;
3. 衡阳市中心医院妇产科)

摘 要: **目的** 探讨 3.0T 磁共振(MRI)不同序列条件下,如何选择检出妇科肿瘤盆腔淋巴结转移的磁共振方法。 **方法** 选择符合入组条件的患者 32 例,于术前行常规 T1 加权序列(T1WI)、T2 加权序列(T2WI)、增强扫描(T1WI + C)、弥散加权成像(DWI)等序列检查,记录每例的盆腔检出淋巴结的组别分布及总淋巴结个数,与盆腔淋巴结清扫术记录对比,计算不同序列扫描对妇科肿瘤患者盆腔淋巴结转移的检出率并结合 DWI 序列扫描图分析分别以淋巴结短径及其表观弥散系数(ADC)阈值为判断标准时的阳性检出率。 **结果** 使用 DWI 序列对盆腔淋巴结转移检出率最高,为 86.4% (51/59),与 DWI 序列比较,T1WI-MRI 平扫、T2WI-MRI 平扫、T1WI + C 的检出率分别为 61.0% ($\chi^2 = 8.575, P < 0.05$)、69.5% ($\chi^2 = 3.996, P < 0.05$)、72.9% ($\chi^2 = 2.563, P > 0.05$),DWI 序列的淋巴结转移检出率和增强扫描相仿。短径判断方法的检出率为 81.4%,ADC 阈值判断方法的检出率为 89.8%,基于两种判断方法的检出率间差异无显著性($\chi^2 = 1.100, P > 0.05$)。 **结论** DWI 序列扫描可以获得和增强扫描相似的检出率,优于常规 T1WI、T2WI 平扫,故推荐常规磁共振扫描时加扫 DWI 序列,其阳性判断方法可任意选用短径法和 ADC 阈值法。

关键词: 3.0T 磁共振扫描; 妇科肿瘤; 淋巴结转移
中图分类号:R816.91 **文献标识码:**A

The Compare Research of 3.0T MRI Different Scan Program on Gynecological Tumor Lymphatic Metastasis

CHEN Lixun, LIAO Wenyan, LIU Jincai, et al
(*Department of Radiology, the First Affiliated Hospital, University of South China, Hengyang, Hunan* 421001, *China*)

Abstract: **Objective** With different scan programs at 3.0T magnetic resonance imaging(MRI)system, to discover the method of choosing MRI examination program. **Methods** 32 cases were selected with restricted criteria. Before operation, every case was examined by conventional T1 weighted imaging(T1WI), T2 weighted imaging (T2WI), T1WI contrast(T1WI + C), diffusion weighted imaging(DWI)scan program, and their lymphatic metastasis team location and number were recorded and summed. Compared with operation record of pelvic lymphatic dissection, the positive ratios of lymphatic node at different scan program and at two positive DWI criteria were analyzed. **Results** Contrasted with the pathology report(20 teams 59 nodes), the number of pelvic lymphatic nodes has the biggest positive ratio at DWI program(20 team 51 nodes), its positive ratio is 86.4%. Statistically compared with the positive ratio of DWI program ,The positive ratio of T1WI-MRI, T2WI-MRI, T1WI + C is separately 61.0% ($\chi^2 = 8.575, P < 0.05$), 69.5% ($\chi^2 = 3.996, P < 0.05$), 72.9% ($\chi^2 = 2.563, P > 0.05$). The positive ratio of the short calibration criteria is 81.4%, of which the ADC value criteria is 89.8%, their difference has no statistic significance($\chi^2 = 1.100, P > 0.05$). **Conclusion** The DWI scan program can get the similar positive ratio of contrast scan, superior to conventional T1WI and T2WI scan. So, The DWI scan program is suggested at the time of conventional MRI scan. As for positive ratio criteria, both short calibration criteria and apparent diffusion coefficient (ADC) value criteria are reasonable.

收稿日期:2013 - 01 - 21
作者简介:陈立勋,硕士,主治医师,研究方向:从事磁共振新技术研究,E-mail:chenlix@ tom. com. 通讯作者周菲,本科,副主任医师,研究方向:从事妇科肿瘤学研究,E-mail:zhoufei75131313@ 126. com.

Key words: 3.0T MRI; gynecological tumor; lymphatic metastasis

伴随妇科盆腔肿瘤早期诊断技术的进步,该类疾病盆腔淋巴结的转移率已逐年下降为15%[1],故更多患者已不需要行盆腔淋巴结清扫术。因此术前早期诊断是否已出现盆腔淋巴结转移对指导手术方式的选择和使患者避免不必要的医源性创伤具有重要意义。随着3.0T超高场磁共振仪(magnetic resonance imaging, MRI)在放射科的开展和新的磁共振扫描技术弥散加权成像(diffusion weighted imaging, DWI)运用的逐步成熟、该技术被证实对腹腔淋巴结的检出和诊断有提高[2],本文拟探讨该技术与传统磁共振扫描序列对盆腔淋巴结转移检出率的差异,为术前诊断盆腔肿瘤淋巴结转移提供理论依据。

1 资料与方法

1.1 一般资料

收集2010年1月~2012年12月于南华大学附属第一医院或衡阳市中心医院行超声及妇科等相关检查疑为盆腔恶性肿瘤并有盆腔淋巴结转移的患者32例,其中子宫内膜癌8例、宫颈癌14例、卵巢癌10例,绝经后妇女17例,年龄32~65岁(52±4.8岁)。病例纳入标准:①在南华大学附属第一医院或衡阳市中心医院行手术治疗及盆腔淋巴结清扫术,并术前于南华大学附属第一医院3.0T磁共振室行MRI检查的病例;②MRI与手术时间间隔<2周;③在MRI检查和手术之间未行化、放疗等辅助治疗;④手术获得淋巴结病理结果等临床及病理资料齐全。32例患者符合入组条件。

1.2 常规盆腔磁共振平扫及增强扫描

使用PHILIPS 3.0T Achieve磁共振扫描仪行MRI检查,以常规腹部相控阵线圈为接收线圈。轴位T2WI脂肪抑制(T2WI-SPAIRE)扫描序列参数设置为TR 3 000 ms、TE 119.9 ms、带宽41.7 kHz、层厚2 mm、层距0.5 mm、视野(FOV)30 cm、激励次数(NEX)4次、距阵288×256;轴位T1WI扫描序列参数设置为TR 600 ms、TE 8.9 ms、层厚2 mm、层距0.5 mm、FOV 30 cm、NEX 4、距阵320×192;增强扫描使用钆喷酸葡胺(广州康臣药业有限公司,批次:20110203),按体重给药剂量为0.2 mL/kg,静脉注射15 s后采用与T1WI相同参数行轴位扫描。

1.3 DWI扫描

采用平面回波(EPI-DWI)法采集图像,参数设置为b=0和600 s/mm^2、TR=4 000 ms、TE=57.4 ms、带宽250 kHz、层厚2 mm、层距0.5 mm、FOV=30 cm、NEX=4、距阵为128×128。在仪器自带的后处理软件上逐步处理出表观弥散系数(apparent diffusion coefficient, ADC)图,并将之与T2WI脂肪抑制图相融合,选取目标淋巴结,获取ADC值及短径。

1.4 手术及病理

采取相应病种的根治性手术及常规盆腔淋巴结清扫术。术中记录双侧髂总、髂外、髂内、腹股沟深、闭孔和闭孔窝淋巴共12组部位的淋巴结组别(384组)及检出个数,并经病理检查确认。

1.5 图像分析方法

基于MRI结构图依据淋巴结的形态、大小进行判断,转移性淋巴结呈椭圆形或类圆形,短径大于1.0 cm判断为转移性淋巴结。基于DWI图淋巴结转移的判断标准为:①转移性淋巴结DWI图(b=600 s/mm^2)上为高信号,相应的ADC伪彩图上为低信号,信号强度不均匀。②非转移性淋巴结在DWI图上表现为稍高信号,相应的ADC伪彩图上为稍低信号,信号强度较均匀。③测量ADC图上,转移性淋巴结的平均ADC值、最小ADC值;一般,转移性淋巴结的值明显小于非转移淋巴结的ADC值。④测量DWI图上增大淋巴结的短径,以大于1.0 cm为判断淋巴结转移的短径判断标准;同时,选取最小ADC值小于0.983×10^{-3} mm^2/s作为判断淋巴结转移的阈值判断标准。于各不同序列扫描图像上,寻找双侧髂总、髂外、髂内、腹股沟深、闭孔和闭孔窝淋巴结,测量其短径,选择短径大于1.0 cm的淋巴结,记录为阳性淋巴结。图1示范左侧髂外区阳性淋巴结各序列的表现。

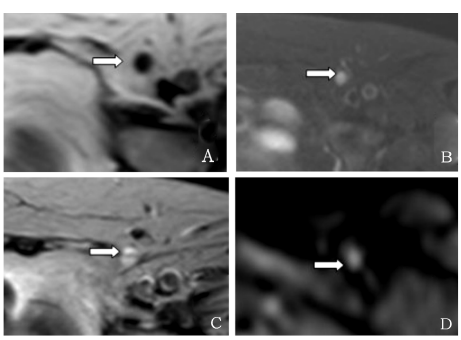

图1 盆腔轴位扫描及左侧髂外淋巴结取景图、各序列图形表现(箭头指向增大淋巴结) A:T1WI扫描图像;B:T2WI-SPAIRE序列扫描图像;C:T1WI+C增强扫描图像;D:DWI扫描图像

1.6 数据处理

统计每例患者盆腔淋巴结不同扫描方法(常规 T1WI、T2WI、增强 T1WI 扫描、DWI 扫描)的检出组别及相应个数、短径、平均 ADC 值、最小 ADC 值等,计算每个不同扫描序列的阳性淋巴结检出率、平均短径等。用 χ^2 检验比较 32 例各组淋巴结总数不同扫描方法之间、不同阳性判断方法之间检出率的差异。

2 结 果

2.1 正常及转移性淋巴结手术病理结果

在 384 组(12×32)淋巴结的病理检查中,8 例患者共 20 组、59 个证实为转移淋巴结(表 1)。

2.2 转移性淋巴结常规 MRI 检出结果

在接受不同扫描序列检测的 384 组淋巴结中,T1WI-MRI 平扫结果中,8 例患者共 14 组、36 个淋巴结经短径判断标准判断为转移淋巴结,检出淋巴结平均短径为 11.2±3.6 mm。T2WI-MRI 平扫检出结果中,8 例患者共 18 组、41 个淋巴结经短径判断标准判断为转移淋巴结,平均短径为 9.2±3.8 mm。T1WI-增强扫描检出结果中,8 例患者共 18 组、43 个淋巴结经短径判断标准判断为转移淋巴结,平均短径为 11.0±3.8 mm(表 1)。

表 1 病理及常规 MRI 检出阳性淋巴结的组别、个数及短径(个/组)

检查方法	总例数	髂总组	髂外组	闭孔组	髂内组	闭孔窝组	腹股沟深组	短径(mm)
病理检查结果	59/20	8/3	22/7	9/3	10/3	5/2	5/2	_
T1WI 平扫	36/14	2/1	16/5	6/3	8/3	0/0	4/2	11.2±3.6
T2WI 平扫	41/18	6/3	19/7	7/3	6/3	1/1	2/1	9.2±3.8
增强扫描	43/18	6/3	20/7	7/3	7/3	1/1	2/1	11.0±3.8

2.3 转移性淋巴结 DWI 检出结果

在接受 DWI-MRI 平扫检测的 384 组淋巴结中,8 例患者共 20 组、48 个淋巴结经短径判断标准判断为转移淋巴结,平均短径为 8.7±4.0 mm;但 8 例患者共 20 组、53 个淋巴结经阈值判断标准判断为转移淋巴结(表 2)。

表 2 不同判断标准 DWI 检出阳性淋巴结组别、个数及短径

判断标准	总个数(个/组)	髂总组(个/组)	髂外组(个/组)	闭孔组(个/组)	髂内组(个/组)	闭孔窝组(个/组)	腹股沟深组(个/组)	平均短径(mm)
短径判断	48/20	7/3	20/7	7/3	8/3	3/2	3/2	8.7±4.0
阈值判断	53/20	8/3	21/7	7/3	9/3	5/2	3/2	_

2.4 转移性淋巴结不同磁共振扫描技术结果比较

不同扫描技术比较,以 DWI 检出淋巴结最多(20 组 51 个),和病理结果对照(20 组 59 个),检出率约为 86.4%(51/59);与 DWI 比较,T1WI-MRI 平扫(14 组 36 个)、T2WI-MRI 平扫(18 组 41 个)的检出率分别为 61.0%($\chi^2=8.575$,$P<0.05$)、69.5%($\chi^2=3.996$,$P<0.05$);而 T1WI-增强扫描检出率 72.9%(18 组 43 个)与 DWI 序列检出率间差异无显著性($\chi^2=2.563$,$P>0.05$)。

2.5 转移性淋巴结不同阳性判断方法结果比较

针对 DWI 扫描技术,与金标准病理结果(20 组 59 个)相比,短径判断标准(检出 20 组 48 个)的检出率为 81.4%,阈值判断标准(检出 20 组 53 个)的检出率为 89.8%。两种方法比较,差异无显著性($\chi^2=1.100$,$P>0.05$)。

3 讨 论

本组研究对象是笼统的女性盆腔恶性肿瘤,病种广泛,包括子宫内膜癌、宫颈癌、卵巢癌,主要是考虑到三个病种累及女性生殖系统的不同部位[3-4]:其中宫颈癌主要侵犯宫颈、以髂外淋巴结转移为主;子宫内膜癌主要侵犯宫体和宫颈,以闭孔、髂内、髂外三组,进而累及髂总淋巴结转移为主,其中髂外组最易受累;卵巢癌则累及附件,沿卵巢血管上行转移至腹主动脉旁及腰淋巴结组、沿阔韧带下行转移至髂内外及髂总淋巴结、极少数沿圆韧带转移至髂外和腹股沟淋巴结组[5-6]。本次研究结果显示出上述几个部位的淋巴结转移,但由于病例数较少,同时,本文的研究目的是比较淋巴结的检出率,该检出率

与组别无关,所以没有进一步研究每个病种的淋巴结组别分布特点。

T1WI、T2WI 及增强扫描均是依靠形态学诊断,这就受图像的空间分辨率等指标限制,同时,病灶与周围背景的信号差异可能是造成各常规 MRI 序列扫描的检出率不同的原因,一般而言,T2WI 成像由于水成分呈高信号,较 T1WI 容易发现含水量发生变化的病变,而增强扫描则更加突出了病灶的信号变化特点,因而得到更高的检出率,这点和实验结果相吻合。至于 DWI 成像,由于更加突出了水成分的高信号特点,理论上也会得到更高的检出率[7]。淋巴结出现转移瘤时,结节内正常的淋巴细胞被肿瘤细胞取代,而肿瘤细胞排列较为紧密、细胞外间隙小,核浆比例高、细胞内间隙小,导致此细胞内、外水分子扩散均受到限制,因此转移淋巴结的 ADC 值降低、DWI 上呈高信号。在本实验中,DWI 扫描下淋巴结转移瘤呈显著的高信号,这在周围更低背景信号的衬托下非常便于观察。这种相对的高信号,给了两种启发:一是通过更清晰的边界勾画,测量出短径,依此作为判断阳性的标准;二是对高信号的信号强度进行测定,据此判断是否阳性淋巴结。由于在本实验中,ADC 图和 T2WI 脂肪抑制图进行了融合,结果显示阳性淋巴结的边界非常清晰,而且可以定位到各组别,这相对以前的 ADC 图技术是个大的进步。同时,ADC 值不受磁场强度和机型的影响,能保持相对恒定。这就给阈值判断法的提出、推广提供了可能。

最小径为 1 cm 的标准灵敏度较低,因为 Klerkx 等[8]对 154 个子宫内膜癌盆腔淋巴结转移进行病理研究,超过一半有病理意义的淋巴结直径小于 1 cm。但是既往提出的 5、6、8 mm 等诊断标准的灵敏度和特异度均未能得到广泛认可[9]。因此,近年来有学者提出以最小 ADC 值作为判断依据并推荐最小 ADC 值小于 0.983×10^{-3} mm^2/s 作为判断淋巴结转移的新标准[10]。本文采纳该阈值判断标准,但实验结果发现和 1 cm 短径判断标准没有明显的检出率差异。可能是由于在实验中,小于 1 cm 短径的阳性淋巴结由于体积过小,ADC 图上也没有表现出高信号或者难以测量。这些小于 1 cm 短径的阳性淋巴结的检出是今后努力的方向。比如,是否可以将短径和 ADC 值结合起来,对不同短径提出不同的 ADC 阈值加以判断。这需要更进一步的实验论证。

综上所述,3.0T 磁共振临床运用的逐步开展给妇科恶性肿瘤转移淋巴结的检出提供了新的途径,本研究表明,其 DWI 技术可以提高磁共振平扫时淋巴结的检出率,由于无需造影剂,值得推广。在已经采用增强扫描的情况下,由于不比增强扫描提高检出率,考虑到扫描成本,可不加扫该序列。推广本实验的经验,有助于减少不必要的盆腔淋巴结清扫术。

参考文献:

[1] Quinn MA, Benedet JL, Odicino F, et al. Carcinoma of the cervixuteri Volume 26 of the FIGO annual report on the results of treatment in gynaecological cancer[J]. Int J Gynaecol Obstet, 2006, 95(Suppl. 1): S43-103.

[2] Kwee TC, Takahara T, Luijten PR, et al. ADC measurements of lymph nodes: Inter- and intra-observer reproducibility study and an overview of the literature[J]. Eur J Radiol, 2010, 75(2): 215-220.

[3] Dekindt C, Stoeckle E, Thomas L, et al. Laparoscopic interiliacal lymphadenectomy in cancer of the uterine cervix still the gold standard? A propos lymph node recurrences in 190 treated patients[J]. J Gynecol Obstet Biol Reprod (Paris), 2005, 34(5): 473-480.

[4] 邓勃,古岭梅,古紫云,等. 宫颈 CIN 患者 138 例临床治疗方式探讨及疗效分析[J]. 中南医学科学杂志, 2012, 40(4): 400-403.

[5] Chung HH, Kang KW, Cho JY, et al. Role of magnetic resonance imaging and positron emission tomography/computed tomography in preoperative lymph node detection of uterine cervical cancer[J]. Am J Obstet Gynecol, 2010, 203(2): 156. e1-5.

[6] Ying Y, Zhao XG, Xiao FT, et al. Computer tomography, magnetic resonance imaging, and positron emission tomography or positron emission tomography/computer tomography for detection of metastatic lymph nodes in patients with ovarian cancer: A meta-analysis[J], Eur J Radiol, 2012, 81(5): 1002-1006.

[7] Herneth AM, Mayerhoefer M, Schernthaner R, et al. Diffusion weighted imaging: Lymph nodes[J]. Eur J Radiol, 2010, 76(3): 398-406.

[8] Klerkx WM, Veldhuis WB, Spijkerboer AM, et al. The value of 3.0 Tesla diffusion-weighted MRI for pelvic nodal staging in patients with early stage cervical cancer[J]. Eur J Cancer, 2012, 48(18): 3414-3421.

[9] Roy C, Bierry G, Matau A, et al. Value of diffusion- weighted imaging to detect small malignant pelvic lymph nodes at 3T [J]. Eur Radiol, 2010, 20(8): 1803-1811.

[10] 刘颖,白人驹,刘海东,等. DWI 评估宫颈癌盆腔淋巴结转移的应用价值[J]. 临床放射学杂志, 2011, 30(6): 834- 838.

(此文编辑:蒋湘莲)