文章编号:2095 - 1116(2012)06 - 0555 - 04 ·基础医学·

CK-8 蛋白在胃癌组织中的表达及意义

李增波[1,2],张志伟[1,3],汤国辉[4],谢 妮[4],杨 科[1],罗招阳[1,3]

(1. 南华大学医学院肿瘤研究所,湖南 衡阳 421001;2. 南华大学附属第二医院儿科;
3. 南华大学肿瘤细胞与分子病理学 湖南省高校重点实验室;4. 南华大学附属南华医院肛肠科)

摘 要: 目的 观察蛋白 CK-8 在胃癌组织中的表达,并分析其临床病理学意义,为胃癌的早期诊断、预后评估提供临床参考。 **方法** 选用包括正常胃黏膜、癌旁、非典型增生、胃癌及淋巴结转移癌组织的组织芯片,通过免疫组织化学染色观察 CK-8 蛋白的表达情况,分析其在不同组织中的表达与临床病理的关系。 **结果** 在胃癌和淋巴结转移癌组织中,CK-8 蛋白表达阳性率较正常胃黏膜、癌旁和非典型增生组织增加($P<0.01$);在胃高分化腺癌、中分化腺癌和低分化腺癌中,随着分化程度的降低 CK-8 蛋白阳性表达逐渐升高($P<0.01$)。 **结论** CK-8 蛋白与胃癌的发生发展、分化程度及淋巴结转移有关。

关键词: 胃癌; CK-8 蛋白; 发生发展; 分化程度; 淋巴结转移

中图分类号:R735.2 **文献标识码:**A

Expression Significance of CK-8 Protein in Gastric Cancer Tissue

LI Zengbo, ZHANG Zhiwei, TANG Guohui, et al

(*Cancer Research Institute of Medical College, University of South China, Hengyang, Hunan* 421001, *China*)

Abstract: Objective To observe the expression of CK-8 protein in gastric cancer tissue and analyze the significance of its clinical pathology, which would provide valuable data for clinical early diagnosis and evaluating the clinical result of gastric cancer patients. **Methods** We analyzed the expression of CK-8 protein by immunohistochemistry in gastric tissue array including normal gastric mucosa tissue, carcinoma side tissue, atypical hyperplasia tissue, gastric cancer and lymphonode metastatic carcinoma tissue. Meanwhile, the CK-8 protein expression relation with clinical pathology was evaluated in different gastric tissue. **Results** The positive rate of CK-8 protein in gastric cancer tissue and lymphonode metastatic carcinoma tissue was higher than that in normal gastric mucosa, carcinoma side tissue and atypical hyperplasia tissue ($P<0.01$). The expression rate of CK-8 protein was gradually advanced with differentiation degree decreased in gastric well differentiated adenocarcinoma tissue, moderately differentiated tissue and poorly differentiated tissue($P<0.01$). **Conclusion** The CK-8 protein is related with occurrence and development, differentaiation degree and lymphaden metastasis of gastric cancer.

Key words: Gastric cancer; CK-8 protein; occurrence and development; differentaiation degree; lymphaden metastasis

胃癌是我国人群中常见的恶性肿瘤之一,严重威胁人们健康与生命,其发病率仅次于肺癌居第二位[1]。众多研究显示[2-5],胃癌的发生是一个多因素、多阶段和多基因参与的复杂病理学过程,不同基因的异常表达与胃癌的组织学类型、分化程度与转移等密切相关,深入了解不同基因表达情况,对其早期诊断、临床治疗和预测评估等具有重要的临床意义。本研究旨在分析课题组前期筛选的胃癌相关差异表达蛋白 CK-8 在不同胃组织中的表达意义,为临床早期诊断、治疗及预后评估提供有价值的资料。

收稿日期:2012 - 06 - 05

基金项目:湖南省高校创新平台开放基金(No. 10K052);湖南省研究生科研创新项目(No. CX2010B380);湖南省大学生研究性学习和创新性实验计划项目(No. CXSY-SJ-09007、No. CXSY-SJ-10192);湖南省教育厅科研项目(No. 11C1112);衡阳市科技局科研项目(2011kj52、2011kj53).

通讯作者:张志伟,电话:0734 - 8281510, E-mail: zhangzhiweichina@yahoo. com. cn.

1 材料与方法

1.1 材料

胃组织芯片由湘潭市第一人民医院吴勇军赠送,芯片包括 2003 年 ~ 2009 年湘潭市第一人民医院胃癌手术标本 81 例,其中男性 56 例,女性 25 例,平均年龄 55.35 岁(27 ~ 81 岁),常规病理诊断为高分化腺癌 5 例,中分化腺癌 17 例,低分化腺癌 59 例,淋巴结转移 55 例,同时取 49 例癌灶 10 cm 以上胃黏膜组织作为对照。另外,收集非典型增生胃组织 26 例,正常胃黏膜 34 例。收集的所有胃癌患者术前均未进行放疗或化疗。每块组织芯片有 49 个点阵,设空白标记确定方位与顺序(右下方最后一排的最后一孔)。

1.2 主要试剂

S-P 免疫组化检测试剂盒(产品编号:KIT-9720)与鼠抗人 CK-8 单克隆抗体(产品编号:MAB-0167;克隆号:TS1)均购自福建迈新生物有限公司。

1.3 免疫组织化学染色

按照免疫组化试剂盒说明书中的步骤进行,实验设阴性对照(PBS 替代第一抗体)和阳性对照(福建迈新生物有限公司提供)。具体步骤如下:(1)将制备好的组织芯片石蜡切片经二甲苯脱蜡两次后水化。(2)PBS 洗片 3 ×3 min。(3)将组织芯片切片进行抗原修复。(4)加 3% 过氧化物酶阻断液,37 ℃ 15 min。(5)PBS 洗片 3 ×3 min。(6)加足量非免疫性动物血清,37 ℃ 10 min。(7)分别滴加一抗,置于湿盒中 4 ℃过夜。(8)滴加生物素标记的二抗,37 ℃ 15 min。(9)滴加链霉菌抗生物素蛋白—过氧化物酶溶液,37 ℃ 15 min。(10)滴加 DAB 显色,经苏木素复染、返蓝、脱水、透明,封片,显微镜观察、照相。

1.4 免疫组织化学染色结果的分析[1-2]

CK-8 蛋白表达定位于细胞浆中,组织芯片中染色成黄色、棕色、棕褐色为细胞阳性表达。阳性结果统计分析时,随机选取五个不重复的视野,采用染色强度及阳性细胞所占的百分比两者综合计分统计[1-2]。其中染色强度计分:组织中无色计为 1 分,黄色计为 2 分,棕褐色计为 3 分;阳性细胞数计分:≤10% 计为 1 分;11% ~ 50% 之间计为 2 分;≥50% 计为 3 分。将染色强度计分与阳性细胞数计分相乘后,其中 1 分为蛋白表达阴性“ - ”;2 ~ 4 分为阳性“ + ”,≥6 分计为强阳性“ + + + ”。

1.5 统计学分析

SPSS13.0 软件进行数据统计分析与处理。CK-8 蛋白的阳性表达采用 χ^2 检验,$P < 0.05$ 表示差异有显著性。

2 结 果

2.1 组织芯片中胃癌组织的 CK-8 蛋白表达

免疫组织化学染色结果显示,芯片中不同点阵的组织排列整齐,没有组织脱落,芯片结构完整,组织中阳性表达信号清楚,背景清洁。CK-8 蛋白阳性染色主要位于细胞浆(图 1)。

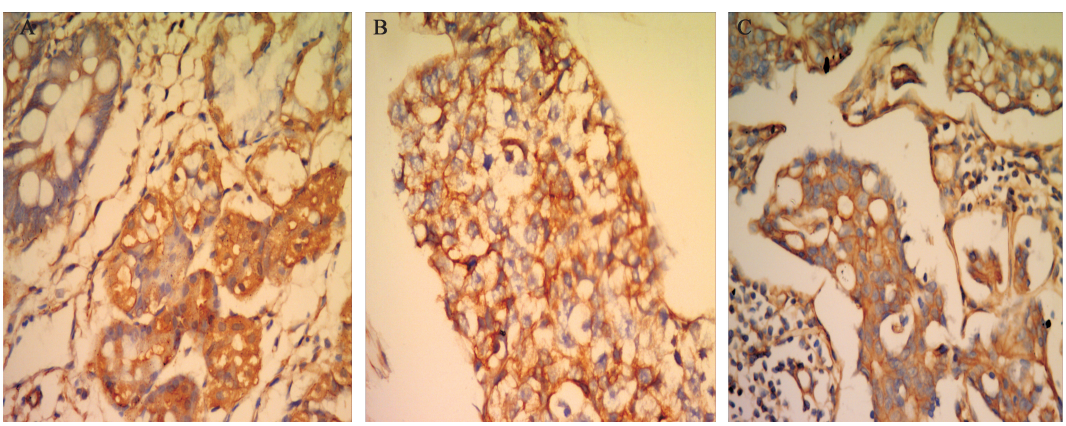

图 1 组织芯片中胃癌组织 CK-8 蛋白的阳性表达(SP 法,×400) A:非典型增生组织;B:胃癌组织;C:淋巴结转移癌组织

Fig. 1 The positive expression of CK-8 protein in gastric cancer of tissue chip (SP method, ×400)

2.2 CK-8 蛋白在胃癌组织中的表达

CK-8 蛋白在正常胃黏膜、癌旁组织、非典型增生组织、胃癌及淋巴结转移癌组织中的表达率分别为 11.76%(4/34)、14.29%(7/49)、42.31%(11/26)、82.72%(67/81)和 89.09%(49/55);CK-8 蛋白在胃癌和淋巴结转移癌组织中阳性表达率较正常胃黏膜、癌旁胃组织和非典型增生胃组织升高(表 1,$P<0.01$)。CK-8 蛋白在胃高分腺癌、中分化腺癌和低分腺癌中的表达率分别为 60%(3/5)、76.47%(13/17)和 84.75%(51/59),随着分化程度的降低,表达逐渐升高(表 1,$P<0.01$)。

表 1 组织芯片中胃癌组织 CK-8 蛋白的阳性表达率

Table 1 The positive rate of CK-8 protein expression in gastric cancer of tissue chip

组别		例数	CK-8 蛋白表达		阳性率(%)
			−	+ ~ + + +	
正常胃黏膜		34	30	4	11.76[abcd]
癌旁胃组织		49	42	7	14.29[abcd]
非典型增生胃组织		26	15	11	42.31[bcd]
胃癌组织	中、高分化腺癌	22	6	16	72.73
	低分化腺癌	59	8	51	84.75
淋巴结转移	无	26	14	12	46.15[d]
	有	55	6	49	89.09

与非典型增生胃组织比较,a:$P<0.01$;与中、高分化腺癌比较,b:$P<0.01$;与低分化腺癌比较,c:$P<0.01$;与有淋巴结转移比较,d:$P<0.01$

3 讨 论

细胞角蛋白(cytokeratin,CK)属于细胞骨架蛋白家族,是上皮细胞表达的中间丝蛋白之一,在维持上皮细胞形态中发挥重要作用[6]。细胞角蛋白包括 20 多个家族成员,可分为碱性细胞角蛋白(Ⅱ型细胞角蛋白,CK1-9)与酸性角蛋白(Ⅰ型细胞角蛋白,CK10-20)两个亚家族[7]。

CK-8 蛋白属Ⅱ型细胞角蛋白,主要表达于上皮细胞和上皮源性的肿瘤细胞浆中。有研究显示,CK-8 蛋白是上皮细胞的特征性标记物,可能成为癌症治疗的新靶标[8]。CK-8 翻译后的修饰影响其稳定性与活性,其翻译后修饰包括丝氨酸(Ser)残基磷酸化、N-乙酰氨基葡萄糖的糖基化以及泛素 C 端甘氨酸残基通过酰胺键与赖氨酸残基的 ε 氨基结合(即泛素化)降解[9]。CK-8 蛋白糖基化影响中间丝重组、亚细胞定位,其糖基化异常可致肿瘤的恶性转化和转移[10]。CK-8 蛋白泛素化与形成不溶的聚集物有关[11]。CK-8 蛋白泛素化与乳腺癌的侵袭性相关,该蛋白的缺失或功能受损提示乳腺癌患者预后不良[12]。CK-8 蛋白在部分上皮源性肿瘤中存在异常表达,如在乳腺癌和胰腺癌等[13]。CK-8 蛋白也在部分非上皮来源性的肿瘤中存在异常表达,如神经胶质瘤、黑色素瘤和肉瘤[14]。CK-8 蛋白的高表达可改变上皮细胞的表型,促进上皮细胞的恶性转化[15]。乳腺癌细胞表面的 CK-8 蛋白是其主要的纤溶酶原受体,可以促使纤溶酶原活化因子快速激活纤溶酶原,其异常表达与乳腺癌的侵袭性和恶性表型密切相关[16]。有研究显示,大多数的头颈部鳞状细胞癌和转移癌均存在 CK-8 蛋白的高表达[17]。

为了解进一步观察 CK-8 蛋白在胃癌中的表达及临床病理学意义,本文采用免疫组化染色检测 CK-8 蛋白在包括有正常胃黏膜、癌旁、非典型增生、胃癌及淋巴结转移癌的组织芯片中的表达,结果发现随着胃黏膜组织恶性度的增加,CK-8 蛋白表达逐渐增加;胃癌组织中,随着分化程度的降低,该蛋白表达率逐渐增高以及淋巴结转移癌中高表达,提示 CK-8 蛋白可以用于胃癌恶性程度的评估与患者预后的观察。

参考文献:

[1] 全小青,张志伟,汤国辉,等. 组织芯片检测磷酸化 AKT 蛋白在不同胃组织中的表达[J]. 中南医学科学杂志,2011,11(6):634-636.

[2] 张志伟,汤国辉,赵强,等. AKT-p27Kip1-Cyclin E 在胃癌组织中的表达及意义[J]. 世界华人消化杂志,2011,19(21):2233-2240.

[3] Fuccio L,Zagari RM,Eusebi LH,et al. Meta-analysis:can Helicobacter pylori eradication treatment reduce the risk for gastric cancer[J]. Ann Intern Med,2009,151(2):121-128.

[4] Paoletti X,Oba K,Burzykowski T,et al. Benefit of adjuvant chemotherapy for resectable gastric cancer:a meta-analysis[J]. JAMA,2010,303(17):1729-1737.

[5] Islami F,Sheikhattari P,Ren JS,et al. Gastric atrophy and risk of oesophageal cancer and gastric cardia adenocarcinoma——a systematic review and meta-analysis[J]. Ann Oncol,2011,22(4):754-760.

[6] Aslam MB,Sahasrabudhe N. Cytokeratin (CK7 and CK20) switching in the natural history of pulmonary small cell carcinoma:an interesting but unpublished phenomenon[J]. J Clin Pathol,2011,64(4):367-368.

[7] Yang XR, Xu Y, Shi GM, et al. Cytokeratin 10 and cytokeratin 19: predictive markers for poor prognosis in hepatocellular carcinoma patients after curative resection[J]. Clin Cancer Res, 2008, 14(12): 3850-3859.

[8] Merjava S, Brejchova K, Vernon A, et al. Cytokeratin 8 is expressed in human corneoconjunctival epithelium, particularly in limbal epithelial cells[J]. Invest Ophthalmol Vis Sci, 2011, 52(2): 787-794.

[9] Ikeda K, Tate G, Suzuki T, et al. Coordinate expression of cytokeratin 8 and cytokeratin 17 immunohistochemical staining in cervical intraepithelial neoplasia and cervical squamous cell carcinoma: an immunohistochemical analysis and review of the literature[J]. Gynecol Oncol, 2008, 108(3): 598-602.

[10] Mahajan V, Klingstedt T, Simon R, et al. Cross β-Sheet Conformation of Keratin 8 is a Specific Feature of Mallory-Denk Bodies Compared with Other Hepatocyte Inclusions[J]. Gastroenterology, 2011, 141(3): 1080-1090.

[11] Lin WL, Chen FL, Kuo JF, et al. Cytokeratin 8/18 monoclonal antibody was dissimilar to anti-cytokeratin CAM 5.2. -a comment on: "Discovery of two novel EWSR1/ATF1 transcripts in four chimerical transcripts-expressing clear cell sarcoma and their quantitative evaluation [J]. Exp Mol Pathol, 2011, 91(1): 323-324.

[12] Merjava S, Brejchova K, Vernon A, et al. Cytokeratin 8 is expressed in human corneoconjunctival epithelium, particularly in limbal epithelial cells[J]. Invest Ophthalmol Vis Sci, 2011, 52(2): 787-794.

[13] Nagashio R, Sato Y, Matsumoto T, et al. Significant high expression of cytokeratins 7, 8, 18, 19 in pulmonary large cell neuroendocrine carcinomas, compared to small cell lung carcinomas[J]. Pathol Int, 2010, 60(2): 71-77.

[14] Makino T, Yamasaki M, Takeno A, et al. Cytokeratins 18 and 8 are poor prognostic markers in patients with squamous cell carcinoma of the oesophagus[J]. Br J Cancer, 2009, 101(8): 1298-1306.

[15] Liu F, Chen Z, Wang J, et al. Overexpression of cell surface cytokeratin 8 in multidrug-resistant MCF-7/MX cells enhances cell adhesion to the extracellular matrix [J]. Neoplasia, 2008, 10(11): 1275-1284.

[16] Pavithra L, Singh S, Sreenath K, et al. Tumor suppressor SMAR1 downregulates Cytokeratin 8 expression by displacing p53 from its cognate site[J]. Int J Biochem Cell Biol, 2009, 41(4): 862-871.

[17] Wang Y, He QY, Tsao SW, et al. Cytokeratin 8 silencing in human nasopharyngeal carcinoma cells leads to cisplatin sensitization[J]. Cancer Lett, 2008, 265(2): 188-196.

什么是赫尔辛基宣言?

《赫尔辛基宣言》是世界医学协会 1964 年在芬兰的赫尔辛基第 18 届世界医学协会年会上通过的关于涉及人类受试者的医学研究,包括对可确定的人体材料和数据的研究,及有关伦理原则的一项声明。尽管《宣言》主要针对医生,世界医学会鼓励涉及人类受试者的医学研究的其他参与者接受这些原则。主要内容是在涉及人类受试者的医学研究中,个体研究受试者的福祉必须高于所有其他利益。医学研究要符合促进尊重所有人类受试者、保护他们健康和权利的伦理标准。一些研究涉及的人口尤其脆弱,需要特别保护。这包括那些自己不能给予或拒绝同意意见的人口和那些有可能被强迫或受到不正当影响的人口。医生在开展涉及人类受试者的研究时应不仅考虑本国的伦理的、法律的和规定的规范和标准,也要考虑适用的国际规范和标准。国家的伦理的、法律的和规定的要求不应减少或排除本《宣言》制定的对研究受试者的任何保护条款。不遵守本《宣言》原则的研究报告不应被接受发表。