姜黄素治疗大鼠重症急性胰腺炎相关性肺损伤的实验研究

谢荣俊,李 峰,张树友
(南华大学附属南华医院 普通外科,湖南 衡阳 421001)

摘 要: **目的** 探讨姜黄素对大鼠重症急性胰腺炎(SAP)相关性肺损伤的影响及其作用机制。 **方法** SD 大鼠 45 只,随机分为假手术组、SAP 组和姜黄素组。采用逆行胰胆管穿刺注射法建立急性胰腺炎相关性肺损伤(APALI)模型。检测造模后 6 h 各组的血清淀粉酶活性、PaO_2 和 $PaCO_2$、肺湿/干重比值、胰腺与肺的大体及镜下病理改变、肺组织镜下病理评分以及 NF-κB p65 蛋白的表达情况。 **结果** SAP 组、姜黄素组胰腺呈 SAP 改变,肺呈 APALI 改变,且姜黄素组病变较 SAP 组减轻。SAP 组血清淀粉酶活性、$PaCO_2$、肺湿/干重比值,肺组织镜下病理评分以及 NF-κB p65 阳性率显著高于姜黄素组($P<0.01$);PaO_2 显著低于姜黄素组($P<0.01$)。SAP 组、姜黄素组肺组织中 NF-κB p65 的表达与肺损伤的严重程度呈显著正相关关系($P<0.01$)。 **结论** 大鼠 APALI 时肺组织中存在 NF-κB 的过度表达,并与肺损伤的严重程度密切相关;姜黄素对 APALI 具有较好的保护作用,其机制与抑制 NF-κB 表达有关。

关键词: 重症急性胰腺炎; 急性胰腺炎相关性肺损伤; 姜黄素; 核因子-κB
中图分类号:R657.51 **文献标识码:**A **文章编号:**2095-1116(2011)06-0622-04

Effect of Curcumin on Acute Lung Injury in Severe Acute Pancreatitis in Rats

XIE Rong-jun, LI Feng, ZHANG Shu-you
(*Department of General Surgery, Affiliated Nanhua Hospital, University of South China, Hengyang, Hunan* 421001, *China*)

Abstract: **Objective** To investigate the effect of Curcumin on acute pancreatitis-associated lung injury and explore the possible mechanisms. **Methods** 45 SD rats were randomly divided into three groups: shame operation group, SAP group and Curcumin group. APALI model was induced by retrogradely injection of sodium deoxycholate. After 6 hours, the serum amylase activity, PaO_2, $PaCO_2$, lung wet/dry weight ratio, pathological changes of pancreas and lung, expression of NF-κB p65 were observed and the histological changes of lung were evaluated by the corresponding score system. **Results** In SAP group and Curcumin group, pancreatic changes in SAP and lung changes in APALI were observed, Curcumin group disease reduced. The serum amylase activity, $PaCO_2$, lung wet/dry weight ratio, pathological score of lung tissue and positive rate of NF-κB p65 in SAP group were significantly higher than Curcumin group ($P<0.01$), PaO_2 lower than Curcumin group ($P<0.01$). In SAP group and Curcumin group, the expressions of NF-κB p65 were positively correlated with the severity of lung injury ($P<0.01$). **Conclusions** NF-κB over-expression in lung tissue of APALI in rats with SAP, expression of NF-κB and the severity of lung injury are positively correlated. Curcumin has a good protective effect on APALI by inhibiting expression of NF-κB in the lung tissue.

Key words: severe acute pancreatitis (SAP); acute pancreatitis-associated lung injury; Curcumin; nuclear factor kappaB

收稿日期:2011-09-16
基金项目:衡阳市科学技术局资助项目(2010ks14).
通讯作者:谢荣俊,电话:0734-8358047,E-mail:xierongjun1011@gmail.com.

急性胰腺炎相关性肺损伤(acute pancreatitis-associated lung injury,APALI)是重症急性胰腺炎(severe acute pancreatitis,SAP)患者早期死亡的主要原因,预防和治疗 APALI 对于降低其死亡率、改善预后具有重要意义。研究表明,核因子-κB (nuclear factor kappa B,NF-κB)过度激活与 APALI 的发生、发展密切相关,抑制其表达可减轻肺损伤。姜黄素由中药姜黄提取,具有广泛的药理活性,对 NF-κB 有很强的抑制作用。目前,国内外关于应用姜黄素治疗 APALI 的研究尚未见报道,本研究旨在深入探讨其对 APALI 的影响及其作用机制。

1 材料与方法

1.1 动物与分组

SD 大鼠 45 只(南华大学动物实验中心),雌雄不拘,体重 280 ± 20 g,购回后适应性喂养 1 周。抽签法随机分为假手术组、SAP 组和姜黄素组,每组 15 只。

1.2 试剂与器材

牛磺胆酸钠(北京丰特斯化工材料有限公司);淀粉酶测试盒(南京建成生物工程研究所);NF-κB p65 兔抗大鼠多克隆抗体(武汉博士德生物技术有限公司);微量泵(OLYMPUS 公司);创面封闭胶(广州香雪生物医学工程有限公司);AB-L500 全自动血气分析仪(丹麦雷度米特医疗设备公司)。

1.3 模型制备与干预

对逆行胰胆管穿刺注射法加以改进[1]:术前大鼠禁食 12 h,自由饮水。2% 戊巴比妥钠腹腔注射麻醉。麻醉满意后固定于手术台,术野备皮,络合碘消毒,铺无菌孔巾。取上腹部正中切口进腹。显露、提取十二指肠,辨认胰胆管及肝门部胆总管。顺胰胆管走行观察乳头开口位置,在其开口略偏下的对系膜缘肠壁上选取一无血管区,用 5 号注射器针头戳一小孔,置入预先处理过的硬膜外导管(直径0.8 mm)。导管前端贴系膜缘肠壁向乳头开口方向缓慢滑行,探入胰胆管内。将导管推进 5 mm 后,于胰胆管末端外放置一木质短棒(无菌棉签棒自制),用小圆针、1 号线将胰胆管下段及其内的硬膜外导管一并缝合,确认导管通畅后打结于木棒上,同法缝扎关闭肝门部胆总管。导管末端接输液转换器,用微量泵逆行泵入 5% 牛磺胆酸钠(0.1 mL/100 g,0.2 mL/min)(SAP 组、姜黄素组)。药物泵入 5 min 后即可见胰胆管、主胰管扩张,胰腺组织水肿、充血。维持 10 min 后剪线,移除木棒,退出导管,用创面封闭胶封闭穿刺孔。将十二指肠复位,分层关腹。假手术组进腹后仅翻动十二指肠、胰腺,不予穿刺注药。关腹后姜黄素组立即腹腔注射姜黄素(200 mg/kg 姜黄素溶于 DMSO 中,浓度为 50 mg/mL),假手术组、SAP 组则注射等体积的生理盐水。3 组大鼠关腹后均于大腿外侧皮下补液(生理盐水 2 mL/100 g),苏醒后禁食,自由饮水。

1.4 标本采集与观测指标

术后 6 h 再次剖腹。肉眼观察胰腺大体病理改变。腹主动脉采血,肝素抗凝后封闭,送检动脉血气。下腔静脉采血,测血清淀粉酶活性。采血后切取胰腺组织,10% 福尔马林固定。向上延长切口进胸,肉眼观察胸腔及肺的大体病理改变。取左肺称湿重,后置于 60℃ 烤箱烘烤 24 h,去除水分后称干重,计算肺湿/干重比值。取右肺,10% 福尔马林固定。标本采集后断颈法处死大鼠。

1.4.1 *HE 染色与肺组织镜下病理评分* 胰腺与肺组织标本石蜡包埋后切片,HE 染色,200 倍镜下观察,根据 Osman MO 标准[2]对肺组织损伤情况评分。

1.4.2 *免疫组化 SABC 法* 肺组织标本切片后按试剂盒说明操作,NF-κB p65 染色的阳性反应为胞浆、胞核中出现棕黄色颗粒。每张切片在 400 倍镜下随机选取 5 个视野,根据阳性细胞数占视野中总细胞数的比例不同分为 4 级:阴性:阳性细胞数 < 10%;轻度阳性:阳性细胞数 11% ~25%;中度阳性:阳性细胞数 26% ~50%;重度阳性:阳性细胞数 > 50%。

1.5 统计学处理

使用 SPSS 13.0 软件进行统计分析。计量资料以表示,多组间均数比较采用单因素方差分析,两两比较采用 LSD-t 检验;等级资料多组间比较采用 Kruskal-Wallis H 检验,两两比较采用 Nemenyi 检验;相关性分析采用 Spearman 等级相关分析。$P < 0.05$ 为差异有显著性。

2 结 果

2.1 胰腺组织病理改变

术后 6 h,45 只 SD 大鼠均存活。

2.1.1 *大体改变* 假手术组:胰腺正常,腹腔内无腹水与皂化斑。SAP 组:胰腺轮廓消失,出血坏死严重,可见暗黑色坏死灶,腹腔内有血性腹水,可见大量皂化斑形成。姜黄素组:可见胰腺轮廓消失伴出血坏死,但胰腺病变、血性腹水及皂化斑形成均较 SAP 组减轻。

2.1.2 *镜下改变* 假手术组:除部分腺泡细胞水肿外,基本正常。SAP 组:腺泡细胞肿胀,呈片状坏死,

伴炎症细胞浸润,小叶结构紊乱,其间充斥炎性渗出,叶间隙增宽,微血管破裂,大量红细胞溢出。姜黄素组:腺泡细胞明显水肿,可见坏死与炎症细胞浸润,间质水肿,小叶间有炎性渗出,叶间隙增宽,部分微血管破裂伴红细胞溢出,但病变较 SAP 组减轻。

2.2 肺组织病理改变及评分

2.2.1 大体改变 假手术组:双肺正常,无胸腔积液。SAP 组:双肺呈暗红色,充血水肿明显,体积增大,包膜紧张,可见胸腔积液。姜黄素组:双肺充血水肿,浅红色,体积稍增大,胸腔内可见少量液体积聚(图 1)。

2.2.2 镜下改变(HE ×200) 假手术组:肺组织基本正常。SAP 组:肺泡壁局灶性增厚,间质充血水肿,可见肺泡塌陷,大量中性粒细胞浸润,部分肺泡壁缺损,肺泡腔内可见大量红细胞及炎性渗出。姜黄素组:肺泡壁增厚,间质水肿,毛细血管充血,可见中性粒细胞浸润,肺泡腔内少许渗出,病变较 SAP 组减轻(图 1)。

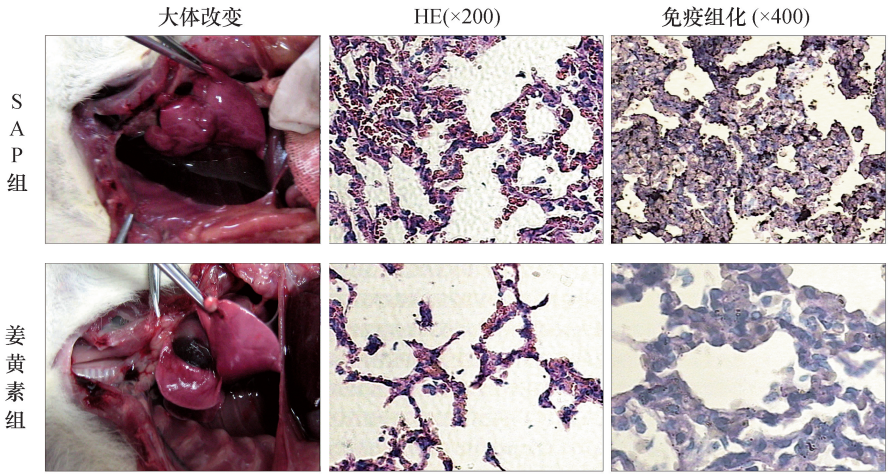

图 1 各组肺组织病理改变

2.2.3 镜下病理评分 具体见表 1,病变愈重,分值愈高。

2.3 三组大鼠术后 6 h 各检测指标比较

各组血清淀粉酶活性、动脉血氧分压(PaO_2)与二氧化碳分压($PaCO_2$)、肺湿/干重比值具体见表 1。

各组肺组织 NF-κB p65 的表达情况见表 1,NF-κB p65 姜黄素组轻度阳性,SAP 组重度阳性(图 1)。

表 1 三组大鼠术后 6 h 各检测指标比较

指 标	假手术组($n=15$)	SAP 组($n=15$)	姜黄素组($n=15$)
血淀粉酶活性(U/L)	1 063 ±112[a]	7 319 ±199[b]	4 253 ±201[c]
PaO_2(mmHg)	95.67 ±2.97[a]	54.47 ±3.34[b]	73.47 ±4.03[c]
$PaCO_2$(mmHg)	37.40 ±2.90[a]	54.73 ±3.24[b]	45.00 ±2.48[c]
肺湿/干重比值	4.13 ±0.34[a]	9.05 ±0.39[b]	6.14 ±0.28[c]
肺组织镜下病理评分	0.33 ±0.49[a]	7.33 ±0.98[b]	5.27 ±0.80[c]
NF-κB p65 阳性率(%)	0[a]	100[b]	60[c]

a:与 SAP 组比较,$P<0.01$;b:与姜黄素组比较,$P<0.01$;c:与假手术组比较,$P<0.01$

2.5 NF-κB p65 表达与肺损伤严重程度的相关分析

Spearman 等级相关分析显示:SAP 组、姜黄素组中 NF-κB 的表达与肺组织镜下病理评分呈显著正相关关系(SAP 组:$r_s=0.589$,$P<0.01$;姜黄素组:$r_s=0.803$,$P<0.01$)。

3 讨 论

SAP 病情凶险,不仅引起胰腺本身及胰周的炎性肿胀、渗出、坏死,而且还常导致全身重要脏器功能的改变,是目前外科急腹症中最棘手的疾病之一。胰外脏器中以肺最易受累,APALI 的发生率高达

60% ~70%,其中继发急性呼吸窘迫综合征者占20%,为 SAP 患者早期死亡的主要原因[3]。NF-κB 是一类广泛存在于细胞中的具有多向转录调节活性的蛋白质分子,可调控 100 多种靶基因的表达,其中绝大多数参与了宿主的免疫以及炎症反应。研究表明,NF-κB 与 APALI 时胰酶的异常激活[4]、炎症细胞的过度活化[5]、细胞因子的级联反应[6]、肺组织的微循环障碍[7]以及细胞凋亡延迟[8]等有关,应用 NF-κB 抑制剂或者调节其活性可减轻肺损伤。

本研究成功建立了大鼠 APALI 模型,结果发现,NF-κB 阳性率最高的 SAP 组中 PaO_2 降低,$PaCO_2$ 升高,肺湿/干重比值与镜下病理评分等反映病变严重程度的指标显著升高;假手术组 NF-κB 呈阴性表达,上述指标基本正常;姜黄素组的 NF-κB 阳性率居中,各项指标的改变亦居中。进一步分析发现,SAP 组、姜黄素组中 NF-κB 的表达与镜下病理评分呈显著正相关关系,说明 APALI 时肺组织中存在 NF-κB 的过度表达,并与肺损伤的严重程度密切相关。

姜黄素是从姜黄根茎中提取的一种酚性色素,其中医性味归经属辛、苦、温,归脾、肝经,具有破血行气、通经止痛的功效[9]。最近的研究发现其对 NF-κB 具有很强的抑制作用[10,11]。目前,国内外关于应用姜黄素治疗 APALI 的研究尚未见报道。本研究通过实验发现:姜黄素干预后姜黄素组的 PaO_2 上升,$PaCO_2$ 降低,肺水肿减轻,肺损伤得以改善;同时 NF-κB 阳性率显著下降,因此认为姜黄素对 APALI 具有较好的保护作用,其机制与抑制 NF-κB 表达有关。

参考文献:

[1] 谢荣俊,张树友,费书珂,等. 大鼠急性出血坏死性胰腺炎模型制备方法的改进[J]. 南华大学学报·医学版,2007,35(3):410-412,416.

[2] Osman MO, Kristensen JU, Jacobsen NO, et al. A monoclonal anti-interleukin 8 antibody (WS-4) inhibits cytokine response and acute lung injury in experimental severe acute necrotising pancreatitis in rabbits[J]. Gut, 1998,43(2):232-239.

[3] Pastor CM, Matthay MA, Frossard JL. Pancreatitis-associated acute lung injury: new insights[J]. Chest, 2003, 124(6):2341-2351.

[4] Geisler F, Algul H, Riemann M, et al. Questioning current concepts in acute pancreatitis: endotoxin contamination of porcine pancreatic elastase is responsible for experimental pancreatitis-associated distant organ failure[J]. J Immunol, 2005, 174(10):6431-6439.

[5] Satoh A, Masamune A, Kimura K, et al. Nuclear factor kappa B expression in peripheral blood mononuclear cells of patients with acute pancreatitis[J]. Pancreas, 2003, 26(4):350-356.

[6] Fujita M, Masamune A, Satoh A, et al. Ascites of rat experimental model of severe acute pancreatitis induces lung injury[J]. Pancreas, 2001, 22(4):409-418.

[7] 朱 斌,孙家邦,张淑文,等. NF-κB 活化及 iNOS 基因表达在急性胰腺炎肺损伤中的作用[J]. 中华肝胆外科杂志,2004,10(4):248-251.

[8] Niwa M, Hara A, Kanamori Y, et al. Nuclear factor-kappaB activates dual inhibition sites in the regulation of tumor necrosis factor-alpha-induced neutrophil apoptosis[J]. Eur J Pharmacol, 2000, 407(3):211-219.

[9] 余美荣,蒋福升,丁志山. 姜黄素的研究进展[J]. 中草药,2009,40(05):828-831.

[10] Aggarwal S, Takada Y, Singh S, et al. Inhibition of growth and survival of human head and neck squamous cell carcinoma cells by curcumin via modulation of nuclear factor-kappaB signaling[J]. Int J Cancer, 2004, 111(5):679-692.

[11] Biswas SK, McClure D, Jimenez LA, et al. Curcumin induces glutathione biosynthesis and inhibits NF-kappaB activation and interleukin-8 release in alveolar epithelial cells: mechanism of free radical scavenging activity[J]. Antioxid Redox Signal, 2005, 7(1-2):32-41.

(此文编辑 朱雯霞)