ERCP 联合 PTC 治疗 ERCP 难治性胆道梗阻 15 例

王军华[1],苏树英[1,2],费 凛[1],许卓明[1]
(1. 佛山市第一人民医院 胆道外科,广东 佛山 528000;2. 广东省医学院)

摘 要: 目的 探讨内镜逆行胰胆管造影术(ERCP)联合超声引导下经皮肝穿刺胆道放置导丝(PTC)治疗难治性胆道梗阻的可行性。 **方法** 对 15 例胆道梗阻 ERCP(胆总管结石 3 例,胆总管癌 8 例,壶腹周围癌 4 例)治疗失败患者,先超声引导下 PTC 放置导丝入十二指肠,ERCP 时经过此导丝行奥迪氏括约肌切开网篮取石或胆道支架植入术。观察其临床效果。 **结果** 15 例均获得成功,右侧肝管穿刺 11 例,左侧肝管 4 例,未发生明显并发症。3 例胆总管结石患者均取石成功,12 例恶性梗阻性黄疸患者 3 天后查血胆红素均明显下降。 **结论** ERCP 联合 PTC 在胆道梗阻单纯 ERCP 不成功时是一种不错的治疗方法,但是对技术要求比较高,要严格把握其适应症。

关键词: 胰胆管造影术(ERCP); 皮肝穿刺; 胆道梗阻
中图分类号:R657.43 **文献标识码:**A **文章编号:**2095 - 1116(2011)04 - 0432 - 03

ERCP Unites PTC to Treat Biliary Duct Obstruction With ERCP Treatment Failure

WANG Jun-hua, SU Shu-ying, FEI Ling, et al
(*The First Peoples' Hospital of Foshan*, *Foshan*, *Guangdong* 528000, *China*)

Abstract: Objective To search for the feasibility of the treatment of difficult biliary duct obstruction through Endoscopic Retrograde Cholangiography Pancreas (ERCP) uniting under the supersonic guidance to place the wire by Percutaneous Transhepatic Cholangiography (PTC). **Methods** For 15 cases of biliary duct obstruction with the defeat through ERCP(3 examples with choledoch stone, 8 examples with choledoch cancer, 4 examples with around ampule cancer), under the supersonic guidance the PTC laying aside leads the wire entering the duodenum, when ERCP passes through this wire, stones were taken through Audi sphincter incision network basket or the biliary duct support implantation. Its clinical effect was observed. **Results** 15 cases obtained success, which including 11 cases of right flank duetus hepaticus puncture and 4 cases of left side ductus hepaticus punture, moreover there were no obvious complications developed in all patients. There were no obvious complication. Three choledoch stone patients were succeeded in taking the stone, and the hemobilirubin of 12 malignancy obstruction jaundice patients obviously dropped. **Conclusion** ERCP unites PTC is a good method of treatment when biliary duct obstruction treated with pure ERCP is not successful, but it depends on the higher technique, and we must grasp its indication strictly.

Key words: Endoscopic Retrograde Cholangiography Pancreas (ERCP); Percutaneous Transhepatic Cholangiography (PTC); Biliary duct obstruction

随着内镜治疗技术的发展,临床上采用内镜逆行胰胆管造影术(ERCP)治疗恶性梗阻性黄疸和胆总管结石越来越多[1,2]。然而一些老年患者由于各种原因往往导致 ERCP 时插管困难导致插导丝不成功而治疗失败(简称 ERCP 难插管患者)。此时一般可采取超声引导下经皮肝穿刺胆道引流术(percutaneous transhepatic cholangial drainage, PTCD)治疗恶性胆道梗阻,但不能实现内引流;而对胆总管结石转而采用开腹手术治疗。本院采取 ERCP 联合经皮肝穿刺胆道放置导丝(PTC)术治疗 ERCP 失败的胆总管结石

收稿日期:2011 - 03 - 15
通讯作者:王军华,电话:0757 - 83161103, E-mail: wjhua@ fsyyy. com.

和恶性胆道梗阻患者,取得了良好疗效,现报告如下。

1 资料与方法

1.1 一般资料

本科 2009 年 6 月 ~2010 年 5 月梗阻性黄疸住院患者 15 例,其中男 11 例,女 4 例,年龄 64 ~ 78 岁,平均 65.4 岁;15 例中胆总管结石 3 例,胆总管癌 8 例,壶腹周围癌 4 例。15 例患者均经 B 超、CT/MRCP 等明确诊断。所有患者均经 ERCP 治疗(取石或鼻胆管放置/支架植入)失败而采用此法。

1.2 治疗方法

ERCP 失败后立即采用 B 超引导行 PTCD 或 PTC 术。B 超扫描后根据超声所见选择穿刺点,2% 利多卡因局部麻醉后,PTC 针穿刺入扩张胆管,超滑导丝经 PTC 针经皮、肝、肝内胆管、胆总管然后入十二指肠待用。如果同时行 PTCD 则,经导丝皮扩张经皮下然后经导丝放置 PTCD 引流管。ERCP 时,静脉全身麻醉后仰卧位行十二指肠镜检查,经十二指肠内的导丝进行相关操作(图 1)。①胆总管结石患者:ERCP 时经十二指肠内用圈套器拉出 PTC 导丝至十二指肠境外,再由此导丝带入 ERCP 导管至胆总管,拔除原导丝,最后经 ERCP 导管导入 ERCP 导丝并随后进行常规 ERCP 相关 EST + 球囊、网篮取石,取石后常规留置鼻导管。②肿瘤患者:按①放置入 ERCP 导丝,根据造影(图 2)所见选择放置鼻胆管所要进入胆管的位置和深度,然后放置鼻胆管。保持鼻胆管引流通畅,待患者复查肝功能接近正常十二指肠乳头水肿消退后再常规 ERCP 行内镜下胆管金属支架引流术(endo-scopic metal biliary endoprothesis,EMBE)或塑料支架引流术(endo-scopic retrograde biliary drainage,ERBD)(图 3)。支架的类型和长度选择根据胆道造影所见胆道狭窄的部位和长度来定。

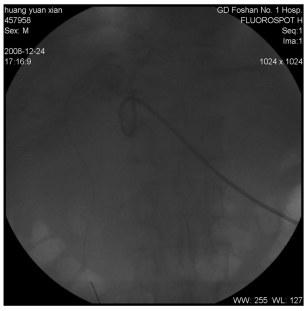

图 1 经 PTCD 管放置 ERCP 导丝

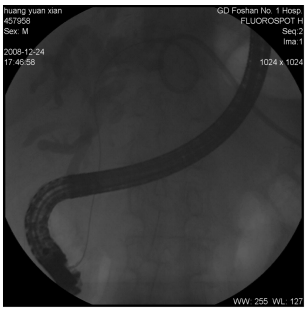

图 2 经 ERCP 导丝造影

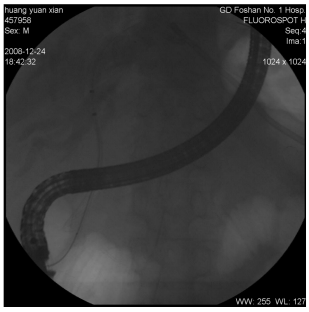

图 3 经 ERCP 放置支架

2 结 果

本组患者 PTC 均成功,在 PTC 当天行 PTC 与 ERCP 对接,对胆总管结石患者行内镜下取石和鼻胆管放置,对恶性梗阻患者行内镜下鼻胆管放置待肝功能好转后行内支架植入术,15 例获得成功。其中采取右侧肝管 PTC 穿刺 11 例,左侧肝管 PTC 穿刺 4 例;3 例胆总管结石患者行 PTC 后 ERCP + EST + EBND,术后 3 天造影无残留结石,再复查肝功能正常后拔鼻胆管出院。12 例肿瘤患者植入支架 + PTBD,其中植入金属内支架 9 例,塑料内支架 3 例。15 例中除 2 例患者术后发热,经抗炎治疗得到控制外,7 例均无出血、穿孔、胆漏、急性胰腺炎等并发症发生,患者完成治疗 3 天后查血胆红素均明显下降,于 1 周后出院。

3 讨 论

梗阻性黄疸是胆道梗阻常见的临床表现之一,其常见原因有:胆总管结石、胆管癌或壶腹癌。胆总管结石既往多采用外科开腹手术治疗,现一般采用 ERCP + EST 取石或腹腔镜胆总管切开取石,其中 ERCP + EST 取石对难以耐受气腹、全身麻醉的老年患者比腹腔镜胆总管切开取石更具有优势。胆管癌或壶腹癌发现时多已晚期且多为伴有心脑肺基础病

的老年患者,此时大多数病例只能作姑息手术,且并发症和病死率也高。目前此类患者主要以 ERCP 内支架植入术为主要治疗手段,起到减黄和姑息治疗作用。但老年胆总管结石患者和恶性胆道梗阻患者常常因为十二指肠憩室(老年人很常见)、十二指肠乳头急性炎症水肿、十二指肠乳头慢性炎症狭窄及十二指肠乳头肿瘤性变型狭窄等原因可造成 ERCP 操作时导丝插入不成功并导致整个手术(ERCP + EST 取石或内支架植入)失败。对于 ERCP 不能成功的恶性黄疸病例,可以考虑单纯的 PTCD 行外引流为治疗手段。虽然 PTCD 价格经济、应用方便,但由于外接引流给患者带来一诸多不便,同时长期胆汁丢失可能对消化和水电酸碱平衡不利,易引发感染、消化功能不良、营养不良等并发症,因此 PTCD 一般仅作为临时性措施或作为过渡引流。而 PTC 与 ERCP 对接术行内支架植入治疗恶性梗阻性黄疸则避免了以上缺陷[3,4]。对于不能耐受全身麻醉、大手术打击的胆总管结石的老年患者,以往如果 ERCP 取石失败不得不冒大手术后并发心脑肺疾患的大风险,此方法的开展可以避免此风险。

本文使用 PTC 与 ERCP 对接术,取得了较高的成功率。初步的经验有:尽量使用右侧肝内胆管穿刺入导丝,因为右肝管与胆总管连接比左肝管直且右肝管比较短,导丝容易经穿刺胆管进入胆总管和穿过 oddis 括约肌进入十二指肠。选择穿刺的肝内胆管尽量靠近肝门部,这样导丝容易进入胆总管不易走向肝内胆管其它分支[5~7]。穿刺时应该由配合熟练的超声医生和穿刺医生实施并争取一次成功。在本组病例中,对胆总管结石患者取石成功后留置鼻胆管,一则可以缓解水肿的奥迪括约肌对胆汁的引流,再则可以术后胆道造影明确有无结石残留和预留再次 ERCP 取石;而对恶性肿瘤放置支架患者,采用先留置鼻胆管引流胆汁消退黄疸改善肝功能,然后待黄疸消退到总胆红素 100 以下转氨酶接近正常和白细胞正常后再常规内镜下放置金属或塑料胆道内支架,主要是通畅胆汁引流,防止胆道感染。因为对于此种常规 ERCP 插管困难患者,其黄疸一般较深,奥迪氏括约肌经多次插管后常常水肿严重,再加上患者年龄大、基础病多、抵抗力差,如果立即放置胆道支架可能加重本来已经水肿变型的奥迪氏括约肌而容易导致十二指肠的细菌上行进而引起难以控制的胆道感染。当然,此时要特别注意放置鼻胆管的脱落,所以在放置鼻胆管时要入胆管足够长在胃内常规绕个圈[8]。

并发症的预防:术前常规检查血常规和凝血功能、肝功能等。胆道梗阻患者常常由于黄疸等肝功能受损导致凝血功能障碍,此时如果不解除胆道凝血障碍难以纠正,在常规给予止血药及补充维生素 K 的基础上与家属沟通后尽快给予处理。PTC 时要争取一针成功,胆管尽量靠近肝门的较大胆管,避免多次穿刺以免出血和胆漏。本文采用超声引导 PTC 而不用 X 线下 PTC,主要是因为超声可以实时观察到扩张的胆管、狭窄梗阻部位并辨别血管系统,同时准确地将穿刺针引入胆管,超声引导下的 PTC 在熟练的医生操作下对扩张的胆管一次穿刺成功率接近 100%。而 X 线下 PTC 不能够实时观察到扩张胆管,常常需要多此穿刺,根据穿刺后造影见胆管树显影来确认穿入胆管。为了减少患者搬运过程中的胆漏、出血发生的可能,主张超声引导的 PTC 最好与 ERCP 同在一个操作室。并且在鼻胆管放置后使用负压引流而不是常规的尿袋引流,当然负压盒负压不要太大,一般的负压盒挤压到全部的一半即可,这样处理的原因是肝内胆管由于既往的梗阻往往压力较高可能通过 PTC 胆管的穿刺孔出现胆漏。术后常规的给予止血,制酸处理。本组操作成功率 100%,无明显并发症的发生也证明了这一点。

ERCP 联合 PTC 对单纯 ERCP 难插管的胆道梗阻患者来说是个不错的选择,特别对老年患者有其独到的优点。但是也要看到 PTC 和 ERCP 都是技术要求很高的操作,只能在熟练掌握上述两种技术的基础上才能开展。

参考文献:

[1] 李彦豪. 实用介入诊疗技术图解[M]. 北京:科学出版社,2002. 79-82.

[2] 吴以龙,陈丹凤,李　莉,等. 无痛 ERCP 治疗胆总管结石 86 例临床分析[J]. 中国消化内镜,2009,(4):30-32.

[3] 谢长顺,郑　岳,姜东春,等. PTC 与 ERCP 联合治疗恶性胆道梗阻[J]. 实用放射学杂志,2007,23(2):275-276.

[4] 刘迎娣,王志强,王向东,等. 经皮经肝胆管引流术与 ERCP 对接术治疗恶性梗阻性黄疸[J]. 现代肿瘤医学,2007,15(2):215-216.

[5] 刘科霞,李　文,白希永,等. 经皮肝穿与内镜联合放置内支架治疗恶性胆道梗阻[J]. 中国内镜杂志,2005,11(8):846-848.

[6] 邹传鑫,王朝霞,文　卫,等. 经内镜逆行胰胆管造影联合反向导丝引导治疗胆管疾病[J]. 中国内镜杂志,2010,16(7):719-720.

[7] 刘迎娣,王志强,王向东,等. 经皮经肝胆管引流术与 ERCP 对接胆道支架植入术治疗梗阻性黄疸[J]. 解放军医学杂志,2006,31(11):1101-1102.

[8] 唐采白,胡　兵,郭召军. 导丝技术在 ERCP 操作中的应用技巧[J]. 世界华人消化杂志,2006,14(10):1027-1029.

(此文编辑　蒋湘莲)