结缔组织生长因子的表达与皮肤鳞癌临床分期和病理分级的关系

匡玉珍,肖新华
(南华大学第一附属医院 皮肤科,湖南 衡阳 421001)

摘 要: 目的 了解结缔组织生长因子(CTGF)在皮肤鳞癌中的表达及意义,探讨其与皮肤鳞癌临床分期和病理分级的关系。 **方法** 选择 60 例皮肤鳞癌及 10 例正常皮肤组织标本,采用免疫组化 SP 法检测 CTGF 蛋白的表达,分析其与不同临床分期和病理分级的皮肤鳞癌之间的关系。 **结果** 正常皮肤中 CTGF 的表达为阴性;CTGF 的表达在皮肤鳞癌中高于正常皮肤($P<0.01$);CTGF 在皮肤鳞癌中的表达与临床分期和病理分级有关($P<0.01$)。 **结论** 皮肤鳞癌中 CTGF 蛋白表达增高,且与皮肤鳞癌临床分期和病理分级有关。

关键词: 结缔组织生长因子; 皮肤鳞癌; 免疫组化
中图分类号:R730.261 **文献标识码:**A **文章编号:**2095-1116(2011)04-0413-03

Expression of Connective Tissue Growth Factor in Squamous Cell Carcinoma Tissue and Their Effects on Clinical Staging and Pathological Grading

KUANG Yu-zhen, XIAO Xin-hua
(*Department of Dermatology, the First Affiliated Hospital, University of South China, Hengyang, Hunan* 421001, *China*)

Abstract: Objective To investigate the expression of CTGF in squamous cell carcinoma (SCC) tissue, and explore the relationship between the expression of CTGF and differentiation grades and clinical stages of SCC. **Methods** Tissue specimens of SCC ($n=60$) and normal skin ($n=10$) were used in the study, and the expression of CTGF were detected by immunohistochemistry. The correlation between the expression of CTGF and the clinical pathological features of SCC were analysed by SPSS 13.0 software. **Results** The expression of CTGF were higher in patients with SCC than normal skin ($P<0.01$). The expression of CTGF was correlated with clinical staging and pathological grading ($P<0.01$). **Conclusion** The expression of CTGF were high in SCC, and related to clinical staging and pathological grading.

Key words: CTGF; SCC; immunohistochemistry

皮肤鳞状细胞癌(Squamous Cell Carcinoma, SCC)是最常见的皮肤癌之一。结缔组织生长因子(Connective Tissue Growth Factor, CTGF)是即刻早期基因 CCN 家族的成员之一。CTGF 与细胞外基质相互作用,可调节细胞间的粘附迁移、促进有丝分裂的发生、细胞活化和参与血管的生成。CTGF 的表达水平与多种恶性肿瘤组织的发生进展、浸润转移、血管生成及其预后密切关联。

1 材料与方法

1.1 实验材料

1.1.1 标本来源 标本取自南华大学第一附属医院、中南大学湘雅医院、湘雅二医院、湘雅三医院和省

收稿日期:2011-03-03
基金项目:衡阳市科委项目资助(2010kj44).
通讯作者:肖新华,电话:0734-8129761,E-mail:dr. xiaoxh@hotmail.com.

肿瘤医院的1990～2003年间保存完好及临床资料完整的SCC病人的组织标本。共60例,其中男36例,女24例,男女比例1.5∶1。年龄22～91岁,年龄中位数62岁。病程2个月～60年,病程中位数2年。所有病例术前均未经任何抗癌治疗。另取10例无器质性疾患、因外伤等原因手术的患者皮肤作为正常对照组,年龄16～68岁。正常皮肤标本经3.33 mol/L(10%)福尔马林固定24 h,常规石蜡包埋连续切片4 μm厚。原蜡块标本直接切片4 μm厚。

1.1.2 *病理分级* 根据Broder分级标准,SCC标本Ⅰ级29例,为高分化鳞癌;Ⅲ级21例,为中分化鳞癌;Ⅲ～Ⅳ级10例,为低分化鳞癌。

1.1.3 *临床分期* 按照美国癌症协会《国际癌分期标准》,分5期:0期:原位癌;Ⅰ期:肿瘤直径小于2 cm,无局部淋巴结转移及远处转移;Ⅱ期:肿瘤直径大于2 cm,但小于5 cm,或肿瘤直径大于5 cm,无局部淋巴结转移及远处转移;Ⅲ期:肿瘤侵犯其他组织(如软骨、骨骼肌或骨),无局部淋巴结转移及远处转移;或无论肿瘤大小,有局部淋巴结转移,但无远处转移;Ⅳ期:无论肿瘤大小,无论有无局部淋巴结转移,有远处转移。根据临床分期标准,本组SCC蜡块标本中无0期和Ⅳ期的标本,其中Ⅰ期20例,Ⅱ期27例,Ⅲ期13例。

1.2 主要试剂

兔抗人结缔组织生长因子单克隆抗体,购自武汉博士德生物工程有限公司。

1.3 实验方法

常规石蜡切片制作后,用SP法免疫组化染色。

1.4 观察和结果分析

将切片置于相同强度光线显微镜下,观察真皮、真皮中各因子的表达和分布情况。每例标本选取5个高倍镜视野计数,采用双人双盲法,并按阳性反应细胞所占比例进行半定量计数分级:<10%为"－";10%～30%为"＋";30%～60%为"＋＋";>60%为"＋＋＋";按照染色强度将阳性反应分为弱阳性(淡黄色)、阳性(棕黄色)和强阳性(深棕色)。

1.5 统计学处理

采用χ^2检验,采用Spearman等级相关检验进行分析。$P<0.05$为差异有显著性。

2 结　　果

2.1 SCC中CTGF蛋白的表达与定位

正常皮肤组织细胞内很少见棕黄色阳性表达,皮肤鳞癌组织CTGF免疫组化阳性产物定位于细胞质,偶见细胞核着色,呈棕黄色,见图1。CTGF在皮肤鳞癌组织中阳性表达较正常皮肤对照组高,两者差异有显著性($\chi^2=11.25$,$P<0.01$),见表1。

表1 CTGF免疫组化染色结果

组别	n	CTGF表达例数				阳性率(%)
		－	＋	＋＋	＋＋＋	
正常对照组	10	8	2	0	0	20.00
皮肤鳞癌组	60	13	11	24	12	78.33

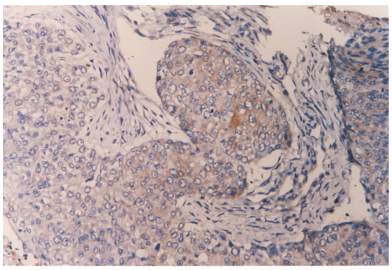

Ⅰ级皮肤鳞癌

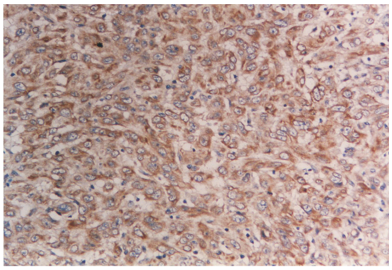

Ⅲ级皮肤鳞癌

图1 免疫组化结果(×200)

2.2 SCC不同病理分级中CTGF蛋白的表达

CTGF在Ⅰ、Ⅱ、Ⅲ级皮肤鳞癌组织间表达比较,经Pearson检验,差异有显著性($\chi^2=7.60$,$P<0.05$),见表2。

表2 CTGF在Ⅰ、Ⅱ、Ⅲ级皮肤鳞癌中的表达比较(例)

组别	n	阳性			阴性	阳性率(%)
		＋	＋＋	＋＋＋		
Ⅰ级	29	11	7	2	9	68.97
Ⅱ级	21	4	12	3	2	90.48
Ⅲ级	10	1	3	6	0	100

2.3 SCC各临床分期中CTGF蛋白的表达

CTGF在临床分期Ⅰ、Ⅱ、Ⅲ期皮肤鳞癌组织间表达比较,经Pearson检验,差异有显著性($\chi^2=11.69$,$P<0.01$),见表3。

表 3　CTGF 在 SCC 各临床分期的表达比较(例)

组别	n	阳性			阴性	阳性率(%)
		+	++	+++		
Ⅰ期	20	7	4	1	8	60
Ⅱ期	27	9	10	4	4	85.19
Ⅲ期	13	1	5	6	1	92.31

3　讨　　论

结缔组织生长因子(CTGF)对成纤维细胞具有有丝分裂原性和化学趋化性,后来证实是即刻早期基因家族中的一员。这个家族对成纤维细胞、表皮细胞等的生长具有调节作用,该组因子的某些成员与机体组织的创伤修复过程具有密切的关系,而这种关系又是通过细胞的增殖分化过程中基因调控的具体形式表现出来的。肿瘤对人类的威胁越来越大,越来越多的研究表明 CTGF 与恶性肿瘤的发生发展及预后密切相关。但 CTGF 在肿瘤中作用的多样性和机制尚未得到系统研究。在肿瘤组织中,CTGF 可能成为肿瘤早期诊断、分型和防治的指标。CTGF 蛋白参与了多种因子信号通路的调节,有望成为基因诊断和治疗的有效靶标,揭开 CTGF 的神秘面纱将是生物医学领域的科研工作者的共同使命。

近年来研究发现,CTGF 与细胞外基质相互作用,调节多种恶性肿瘤组织的发生发展、血管生成及浸润转移,CTGF 的表达水平与肿瘤的预后及术后复发密切相关;然而,在不同的肿瘤组织中,CTGF 的分布及生物学作用不同,CTGF 正向或负向调节肿瘤的发展。CTGF 的免疫反应出现在鳞癌细胞及周边的基质细胞、血管内皮细胞等部位[1,2],CTGF 在食管鳞癌过度表达,并促进肿瘤的形成[3,4],而且是食管鳞癌预后的独立预测因子[5]。尽管 CTGF 能促进基质细胞增殖,但在口腔鳞癌中 CTGF 是细胞生长的负调节因子[6]。

参考文献:

[1] Koliopanos A,Friess H,di Mola FF,et al. Connective tissue growth factor gene expression alters tumor progression in esophageal cancer [J]. World J Surg,2002,26:420-427.

[2] Mullis TC,Tang X,Chong KT. Expression of connective tissue growth factor (CTGF/CCN2) in head and neck squamous cell carcinoma [J]. J Clin Pathol,2008,61:606-610.

[3] Xie JJ,Xu LY,Wu JY,et al. Involvement of CYR61 and CTGF in the fascin-mediated proliferation and invasiveness of esophageal squamous cell carcinomas cells [J]. Am J Pathol,2010,176:939-951.

[4] Deng YZ,Chen PP,Wang Y,et al. Connective tissue growth factor is overexpressed in esophageal squamous cell carcinoma and promotes tumorigenicity through beta-catenin-T-cell factor/Lef signaling [J]. J Biol Chem,2007,282:36571-36581.

[5] Zhou ZQ,Cao WH,Xie JJ,et al. Expression and prognostic significance of THBS1,Cyr61 and CTGF in esophageal squamous cell carcinoma [J]. BMC Cancer,2009,9:291.

[6] Moritani NH,Kubota S,Nishida T,et al. Suppressive effect of overexpressed connective tissue growth factor on tumor cell growth in a human oral squamous cell carcinoma-derived cell line [J]. Cancer Lett,2003,192:205-214.

(此文编辑　蒋湘莲)